

BỘ Y TẾ

CỘNG HÒA XÃ HỘI CHỦ NGHĨA VIỆT NAM
Độc lập - Tự do - Hạnh phúc

Số: 40/QĐ-BYT

Hà Nội, ngày 12 tháng 01 năm 2015

QUYẾT ĐỊNH
Về việc ban hành tài liệu chuyên môn
“Hướng dẫn chẩn đoán và điều trị các bệnh về mắt”

BỘ TRƯỞNG BỘ Y TẾ

Căn cứ Luật khám bệnh, chữa bệnh năm 2009;

Căn cứ Nghị định số 63/2012/NĐ-CP ngày 31/8/2012 của Chính Phủ quy định chức năng, nhiệm vụ, quyền hạn và cơ cấu tổ chức của Bộ Y tế;

Theo đề nghị của Cục trưởng Cục Quản lý Khám, chữa bệnh,

QUYẾT ĐỊNH:

Điều 1. Ban hành kèm theo Quyết định này tài liệu chuyên môn “Hướng dẫn chẩn đoán và điều trị các bệnh về mắt”.

Điều 2. Tài liệu “Hướng dẫn chẩn đoán và điều trị các bệnh về mắt” ban hành kèm theo Quyết định này được áp dụng tại các cơ sở khám bệnh, chữa bệnh.

Căn cứ vào tài liệu này và điều kiện cụ thể của đơn vị, Giám đốc cơ sở khám bệnh, chữa bệnh xây dựng và ban hành tài liệu hướng dẫn chẩn đoán và điều trị các bệnh về mắt phù hợp để thực hiện tại đơn vị.

Điều 3. Quyết định này có hiệu lực kể từ ngày ký ban hành.

Điều 4. Các ông, bà: Chánh Văn phòng Bộ, Chánh Thanh tra Bộ, Cục trưởng Cục Quản lý Khám, chữa bệnh, Cục trưởng và Vụ trưởng các Cục, Vụ thuộc Bộ Y tế, Giám đốc các bệnh viện, viện có giường bệnh trực thuộc Bộ Y tế, Giám đốc Sở Y tế các tỉnh, thành phố trực thuộc trung ương, Thủ trưởng Y tế các Bộ, Ngành và Thủ trưởng các đơn vị có liên quan chịu trách nhiệm thi hành Quyết định này./.

Nơi nhận:

- Như Điều 4;
- Bộ trưởng Bộ Y tế (để b/c);
- Các Thứ trưởng BHYT;
- Bảo hiểm Xã hội Việt Nam (để phối hợp);
- Cổng thông tin điện tử BHYT;
- Website Cục KCB;
- Lưu VT, KCB.

KT. BỘ TRƯỞNG
THỨ TRƯỞNG

(đã ký)

Nguyễn Thị Xuyên

BỘ Y TẾ

**HƯỚNG DẪN CHẨN ĐOÁN VÀ ĐIỀU TRỊ
CÁC BỆNH VỀ MẮT**

(ban hành kèm theo Quyết định số 40/QĐ-BYT ngày 12/01/2015)

Hà Nội, 2015

Chủ biên

PGS. TS. Nguyễn Thị Xuyên

Đồng chủ biên

PGS. TS. Đỗ Như Hôn

PGS. TS. Lương Ngọc Khuê

Tham gia biên soạn

PGS. TS. Trần An

PGS.TS. Cung Hồng Sơn

PGS. TS. Hoàng Thị Minh Châu

PGS. TS. Phạm Khánh Vân

PGS. TS. Hà Huy Tài

PGS. TS Vũ Thị Bích Thủy

PGS. TS. Nguyễn Chí Dũng

PGS. TS. Nguyễn Thị Thu Yên

PGS. TS. Phạm Trọng Văn

PGS. TS. Lê Kim Xuân

PGS. TS. Vũ Thị Thái

PGS. TS. Đào Thị Lâm Hương

TS. Nguyễn Xuân Hiệp

TS. Lê Thúy Quỳnh

TS. Nguyễn Quốc Anh

TS. Thẩm Trương Khánh Vân

TS. Hoàng Thị Thu Hà

TS. Lê Xuân Cung

TS. Phạm Ngọc Đông

Ths. Cù Thanh Phương

Ths. Lê Thị Ngọc Lan

Ths. Đặng Thị Minh Tuệ

Ths. Hồ Xuân Hải

Ths. Nguyễn Cảnh Thắng

Ths. Nguyễn Văn Huy

Ths. Nguyễn Kiên Trung

Thư kí biên soạn

Ths. Hoàng Minh Anh

Bs. Phan Thị Thu Hương

Ths. Nguyễn Đức Tiến

Ths. Ngô Thị Bích Hà

Ths. Trương Lê Vân Ngọc

MỤC LỤC

Trang

1. LIỆT VẬN NHÃN.....	5
2. NHƯỢC THỊ	10
3. LÒI MẮT	14
4. VIÊM TỔ CHỨC HỐC MẮT	18
5. VIÊM TỬ LỆ.....	23
6. KHÔ MẮT DO THIẾU VITAMIN A	27
7. BÔNG MẮT DO HÓA CHẤT	31
8. VIÊM KẾT MẠC CẤP.....	35
9. VIÊM KẾT MẠC DỊ ỨNG CẤP TÍNH	40
10. VIÊM KẾT GIÁC MẠC MÙA XUÂN.....	43
11. VIÊM LOÉT GIÁC MẠC DO NẤM	52
12. VIÊM GIÁC MẠC DO HERPES	56
13. VIÊM LOÉT GIÁC MẠC DO AMIP (ACANTHAMOEBA)	60
14. VIÊM MÀNG BÒ ĐÀO CẤP TÍNH Ở TRẺ EM	64
15. BỆNH VIÊM MÀNG BÒ ĐÀO TRƯỚC CẤP TÍNH	68
16. VIÊM MÀNG BÒ ĐÀO SAU CHẤN THƯƠNG.....	73
17. GLÔCÔM GÓC ĐÓNG NGUYÊN PHÁT	78
18. GLÔCÔM GÓC MỞ NGUYÊN PHÁT	85
19. TĂNG NHÃN ÁP SAU CHẤN THƯƠNG ĐỤNG DẬP	92
20. XUẤT HUYẾT NỘI NHÃN SAU CHẤN THƯƠNG	96
21. VIÊM MỦ NỘI NHÃN NỘI SINH.....	101
22. VIÊM MỦ NỘI NHÃN NGOẠI SINH	106
23. NHÃN VIÊM ĐỒNG CẢM	112
24. HỘI CHỨNG VOGT-KOYANAGI-HARADA.....	116
25. BỆNH HẮC VÔNG MẠC TRUNG TÂM THANH DỊCH	122
26. BỆNH TẮC TĨNH MẠCH VÔNG MẠC.....	126
27. TẮC ĐỘNG MẠCH TRUNG TÂM VÔNG MẠC	132
28. VIÊM THỊ THẦN KINH.....	136
29. TỔN THƯƠNG THẦN KINH THỊ GIÁC SAU CHẤN THƯƠNG.....	140

CÁC CHỮ VẾT TẮT

CNC: Cảnh nhân cầu

CT: Computed Tomography (chụp cắt lớp vi tính)

DK: Dịch kính

KS: Kháng sinh

HVMTTTTD: Hắc võng mạc trung tâm thanh dịch

MBĐ: Màng bồ đào

MKHQ: Mạch ký huỳnh quang

MRI: Magnetic resonance imaging (chụp cộng hưởng từ)

NA: Nhãn áp

NCVK: Nuôi cấy vi khuẩn

NVĐC: Nhãn viêm đồng cảm

PCR: Polymerase Chain Reaction (phản ứng khuếch đại gen)

OCT: Optical coherence tomography (Chụp cắt lớp võng mạc kết quang)

TMH: Tai mũi họng

RHM: Răng hàm mặt

ROP: Retinopathy of prematurity (Bệnh võng mạc ở trẻ sinh non)

ST: Sáng tối (ST +: Sáng tối dương tính, ST -: Sáng tối âm tính)

XQ: X- quang

XHDK: Xuất huyết dịch kính

XHTP: Xuất huyết tiền phòng

UBM: Máy siêu âm sinh hiển vi

WHO: *World Health Organization* (Tổ chức Y tế Thế giới)

VMNN: Viêm mủ nội nhãn

VNN: Viêm nội nhãn

VTXNC: Vết thương xuyên nhãn cầu

LIỆT VẬN NHÃN

1. ĐẠI CƯƠNG

Liệt vận nhãn có biểu hiện lâm sàng đa dạng, phức tạp và là triệu chứng của nhiều bệnh lý tại mắt và toàn thân, có thể do liệt một hoặc nhiều cơ vận nhãn. Tùy theo nguyên nhân, vị trí và mức độ tổn thương mà có thể biểu hiện trên lâm sàng với các hình thái khác nhau, lác liệt hoặc liệt động tác liên hợp 2 mắt.

2. NGUYÊN NHÂN

a. Chấn thương

- Chấn thương sọ não: thường gây liệt dây thần kinh đơn độc, hay gặp liệt dây VI.
- Chấn thương hố mắt: thường hay gây liệt cơ hơn liệt dây thần kinh.

b. U não:

- Có thể gây tổn thương nhiều dây thần kinh

c. Tăng áp lực sọ não

- Thường gây liệt dây VI hai bên.

d. Bệnh lý mạch máu

- Phình động mạch do đái tháo đường, phình động mạch cảnh gây liệt thần kinh III, IV, VI.
- Tăng huyết áp, xuất huyết màng não do vỡ phình động mạch gây liệt vận nhãn.
- Thiếu năng động mạch sống nền gây liệt vận nhãn ở người cao tuổi.

e. Bẩm sinh

f. Bệnh lý thần kinh – cơ: Nhược cơ

g. Bệnh rối loạn chuyển hóa: Bệnh đái tháo đường

h. Các nguyên nhân khác

- Nhiễm khuẩn, nấm, virus
- Viêm: Bệnh xơ cứng rải rác, viêm đa rễ thần kinh
- Ngộ độc.

3. CHẨN ĐOÁN

a. Lâm sàng

- Triệu chứng cơ năng

- + Song thị
- + Lác mắt
- Triệu chứng thực thể
- + Song thị

- Là triệu chứng điển hình của lác liệt nhưng không phải trường hợp lác liệt nào cũng có song thị. Song thị gia tăng tối đa ở phía hoạt trường của cơ bị liệt. Độ lác càng lớn song thị càng rõ. Triệu chứng này có thể mất dần do hiện tượng trung hòa, ức chế hoặc xuất hiện tư thế bù trừ của đầu, cổ.

- Trong liệt dây III có thể song thị ngang đơn thuần nếu chỉ tổn nhánh chi phối cơ trực trong nhưng đa số là song thị đứng do phối hợp tổn thương cơ thẳng đứng hoặc cơ chéo bé.

- Trong liệt dây IV song thị đứng, tối đa khi nhìn xuống dưới vào trong.

- Trong liệt dây VI song thị ngang và là triệu chứng cơ năng làm cho bệnh nhân đến khám sớm.

- + Lác mắt

- Góc lác thay đổi ở các hướng nhìn khác nhau, góc lác lớn nhất khi nhìn về hướng tác dụng của cơ bị liệt.

- Độ lác nguyên phát (D1) nhỏ hơn độ lác thứ phát (D2). Đây là triệu chứng cơ bản để chẩn đoán phân biệt với lác cơ năng.

- + Hạn chế vận nhãn

- Hạn chế vận động ở hoạt trường của các cơ bị liệt.

- Giai đoạn đầu của lác liệt thường có biểu hiện hạn chế vận nhãn của cơ bị liệt và giai đoạn sau có thể biểu hiện quá hoạt của cơ đối vận với cơ bị liệt.

- Trên lâm sàng khi thăm khám cần phải kiểm tra vận nhãn theo 9 hướng nhìn bao gồm: nhìn thẳng, nhìn sang phải, nhìn sang trái, nhìn lên trên, nhìn xuống dưới, nhìn trên phải, nhìn trên trái, nhìn dưới phải, nhìn dưới trái để xác định hạn chế vận nhãn và so sánh hai mắt.

- + Tư thế bù trừ

- Tư thế lệch đầu vẹo cổ để tránh song thị bằng cách đầu quay về phía hoạt trường của cơ bị liệt. Đối với liệt cơ thẳng ngang thì tư thế bù trừ thường là lệch mặt, liệt cơ thẳng đứng hoặc cơ chéo, tư thế bù trừ phức tạp và thường kèm theo lệch đầu, vẹo cổ, thay đổi tư thế cầm.

- Tư thế bù trừ còn chịu ảnh hưởng của những biến đổi thứ phát của các cơ phối vận hay đồng vận nên ở giai đoạn sau của liệt vận nhãn bệnh cảnh lâm sàng không còn điển hình như giai đoạn đầu.

- Triệu chứng khác tại mắt

- + Bệnh nhân có thể rối loạn cảm giác giác mạc, giảm hoặc mất phản xạ đồng tử, giãn đồng tử, soi đáy mắt có thể có hình ảnh phù gai, xuất huyết. Bên cạnh đó cần phải làm một số khám nghiệm tại mắt như đo thị lực, nhãn áp (có thể cao), thị trường (thu hẹp, bán manh), đo độ lồi mắt.

- + Các khám nghiệm loại trừ nhược cơ như tests nước đá, test prostigmin, tensilon.

- Triệu chứng toàn thân

Tùy thuộc vào nguyên nhân gây liệt vận nhãn có thể gặp cao huyết áp, liệt nửa người....

b. Cận lâm sàng

- Chụp XQ sọ não và hóc mắt.

- Chụp CT Scan sọ não hoặc cộng hưởng từ phát hiện khối u, phình mạch...

- Chụp mạch não có thuốc cản quang phát hiện phình mạch.

- Siêu âm nhãn cầu, hóc mắt.

- Xét nghiệm máu, chức năng tuyến giáp...

c. Chẩn đoán xác định

- Chẩn đoán liệt vận nhãn

Dựa vào 4 triệu chứng là song thị, lác mắt, hạn chế vận nhãn và tư thế lệch đầu vẹo cổ.

- Chẩn đoán nguyên nhân, vị trí liệt vận nhãn

Thường rất khó bên cạnh việc dựa vào các xét nghiệm cận lâm sàng cần phối hợp với khám chuyên khoa thần kinh

- Chẩn đoán liệt dây thần kinh III, IV, VI

- + Liệt dây thần kinh III:

- Thường có biểu hiện sụp mi 1 hoặc 2 bên.

- Lác ngoài, có thể chỉ lác ngang đơn thuần hoặc lác đứng phối hợp nếu có tổn thương cơ thẳng đứng hoặc cơ chéo.

- Song thị có thể mất trong trường hợp sụp mí nặng, có thể song thị ngang đơn thuần nhưng đa số là song thị đứng do tổn thương phối hợp cơ thẳng đứng hoặc chéo bé.

- Hạn chế vận nhãn trên, dưới và trong.
- Có thể có dẫn đồng tử do liệt cơ cơ đồng tử.

+ Liệt dây thần kinh IV:

- Song thị đứng, song thị tối đa khi nhìn xuống dưới, vào trong.
- Hạn chế vận nhãn xuống dưới, vào trong.
- Tư thế bù trừ đầu nghiêng sang bên không có cơ bị liệt, cảm gập xuống.
- Trong liệt dây IV bẩm sinh thấy không có sự cân xứng của khuôn mặt.
- Nghiệm pháp Bielchowsky (+).

+ Liệt dây thần kinh VI:

- Song thị ngang và là triệu chứng làm cho bệnh nhân đến sớm với thầy thuốc.
- Hạn chế vận nhãn ngoài.
- Lác trong.

d. Chẩn Đoán Phân Biệt

Trên lâm sàng cần phân biệt lác liệt với lác cơ năng

– Nguyên nhân của lác cơ năng thường do di truyền, tật khúc xạ không được chỉnh kính...

– Trong lác cơ năng thường có giảm thị lực một bên và đặc biệt góc lác hằng định ở mọi hướng nhìn. Tuy nhiên với những trường hợp lác cơ năng lâu ngày, độ lác lớn rất khó phân biệt với lác liệt.

4. ĐIỀU TRỊ

1. Nguyên tắc chung

- Tìm và điều trị nguyên nhân
- Điều trị triệu chứng.
- Kết hợp nhiều phương pháp (có thể điều trị ngoại khoa khi cần thiết).

2. Điều trị cụ thể

Áp dụng trong giai đoạn liệt cấp tính nhằm tránh song thị, cải thiện vận nhãn, đề phòng tư thế bù trừ và nhược thị.

- Điều trị nguyên nhân và phối hợp với các chuyên khoa khác.

- Châm cứu
 - Điều trị tại mắt:
 - + Bịt mắt luân phiên: hạn chế song thị
 - + Đeo lăng kính: bảo tồn hợp thị và tránh song thị
 - + Tập vận nhãn theo các hướng
 - + Tiêm thuốc Botulium toxin type A: liều 1,5 đơn vị - 2,5 đơn vị/0,1ml.
- Tiêm vào thân cơ đối vận với cơ bị liệt, tiêm một liều duy nhất, sau 6 tháng tiêm nhắc lại.
- + Vitamin liều cao.

5. TIẾN TRIỂN VÀ BIẾN CHỨNG

- Tiến triển phụ thuộc vào nguyên nhân, vị trí và mức độ tổn thương.
- 30% các trường hợp có thể tự hồi phục.
- Nếu điều trị muộn, điều trị không đúng có thể để lại các biến chứng lác, sụp mi, lệch đầu vẹo cổ ảnh hưởng đến chức năng và thẩm mỹ.

6. PHÒNG BỆNH

Phát hiện và điều trị sớm các nguyên nhân có thể gây liệt vận nhãn.

TÀI LIỆU THAM KHẢO

1. Arthurl. Rosenbaum, Alvina Pauline Santiago (1999), *Other paralytic strabismus*, Clinical strabismus management principles and surgical techniques, pp 249-271.
2. Edward M. Wilson (2008), *General principles in the surgical treatment of paralytic strabismus*, Pediatric Ophthalmology, pp179-192.
3. Kenneth W. Wright (2003), *Complex strabismus: restriction, paresis, dissociated strabismus, and torticollis*, Pediatric Ophthalmology and strabismus, pp 250-277.
4. Kenneth W. Wright (2007), *Cranial nerve palsies*, Color atlas of strabismus surgery, pp.76-86.
5. Leonard B. Nelson, Scott E. Olitsky (2005), *Strabismus Disorder*, Harley pediatric ophthalmology, pp 143-192.

NHƯỢC THỊ

1. ĐỊNH NGHĨA

Nhược thị là tình trạng giảm thị lực ở một hoặc hai mắt hoặc có sự khác biệt thị lực giữa hai mắt trên 2 dòng sau khi đã được điều chỉnh kính tối ưu hoặc điều trị được nguyên nhân, có thể là nhược thị cơ năng hoặc nhược thị thực thể .

2. NGUYÊN NHÂN

– Các bệnh gây cản trở trục quang học thị giác: khi có sự che khuất trục thị giác của mắt như sụp mi, sẹo giác mạc, di chứng màng đồng tử, đục thể thủy tinh bẩm sinh, tổn hại dịch kính...

– Bệnh lác mắt

– Tật khúc xạ: Hay gặp trên mắt có tật khúc xạ cao, đặc biệt trên những mắt viễn thị và loạn thị cao.

– Lệch khúc xạ: Khúc xạ hai mắt không đều nhau, thường chênh lệch trên 2D có thể gây nhược thị ở mắt có khúc xạ cao hơn .

– Có thể do đồng thời nhiều nguyên nhân phối hợp.

3. CHẨN ĐOÁN

a. Lâm sàng

– Triệu chứng cơ năng: nhìn mờ một hoặc hai mắt, mỗi mắt, có thể kèm theo lác, sụp mi.

– Triệu chứng thực thể.

+ Giảm thị lực: ở một mắt hoặc cả hai mắt sau khi chỉnh kính, hoặc chênh lệch thị lực 2 mắt ≥ 2 hàng thị lực. Ở trẻ nhỏ không thử được thị lực thì dựa vào sự định thị của mắt và khả năng nhìn theo đồ vật.

+ Hiện tượng đám đông: bệnh nhân đọc từng chữ từng mắt rời rạc dễ dàng hơn khi đọc nguyên hàng chữ.

+ Có thể có lác mắt, mắt không có khả năng định thị hoặc định thị ngoại tâm.

+ Khám có thể phát hiện được nguyên nhân.

b. Cận lâm sàng

– Siêu âm nhãn cầu có thể phát hiện được nguyên nhân.

– Điện võng mạc giúp chẩn đoán nguyên nhân.

c. Chẩn đoán xác định

Chẩn đoán xác định dựa vào các dấu hiệu giảm thị lực ở một hoặc hai mắt sau khi chỉnh kính thị lực $< 20/30$ hoặc chênh lệch thị lực hai mắt ≥ 2 hàng.

d. Chẩn đoán mức độ:

Trên lâm sàng dựa vào thị lực chia làm 3 mức độ

- Nhược thị nhẹ khi thị lực từ 20/40 đến 20/30
- Nhược thị trung bình khi thị lực từ 20/200 đến 20/50
- Nhược thị nặng khi thị lực dưới 20/200

e. Chẩn đoán phân biệt

Các bệnh lý gây giảm thị lực như

– Viêm thị thần kinh: giảm thị lực một hoặc hai mắt với nhiều mức độ khác nhau, có thể kèm đau trong hốc mắt hoặc đau khi vận nhãn, đĩa thị có thể cương tụ, phù từng phần hoặc toàn bộ, chụp CT scan có thể thấy thị thần kinh to hơn bình thường.

– Mù võ não: mắt mất hoàn toàn cảm giác đối với ánh sáng nhưng không có tổn thương thực thể nào thấy được, mất phản xạ quy tụ - điều tiết, mất phản xạ hướng mắt theo ánh sáng.

- Hysteria.

4. ĐIỀU TRỊ

a. Nguyên tắc chung

- Hạn chế sử dụng mắt lành
- Kích thích và tạo điều kiện cho mắt nhược thị được sử dụng để có thể phát triển thị giác bình thường.
- Giải quyết triệt để các nguyên nhân gây nhược thị.

b. Điều trị cụ thể

- Hạn chế sử dụng mắt lành:
- + Phương pháp bịt mắt
 - Dán băng trực tiếp che mắt, dán băng che lên trên mắt kính, sử dụng kính tiếp xúc mờ hoặc đục.
 - Thời gian bịt mắt: bịt hoàn toàn trong ngày (nhược thị nặng), bịt hoàn toàn trừ 1 giờ 1 ngày, bịt 1/2 thời gian lúc thức (trẻ dưới 1 tuổi).

- Thời gian theo dõi: một tuần cho 1 năm tuổi, ví dụ trẻ 1 tuổi theo dõi sau 1 tuần, trẻ 2 tuổi theo dõi sau 2 tuần, trẻ 3 tuổi theo dõi sau 3 tuần, từ 4 tuổi trở lên theo dõi sau 1 tháng.

- Phải kiểm tra mắt lành tránh nhược thị đảo ngược và kiểm soát sự cải thiện thị lực của mắt bị nhược thị

- + Phương pháp gia phạt: mục đích làm mờ hình ảnh mắt lành bằng cách dùng thuốc hoặc kính.

- Dùng Atropin 1% tra mắt lành mỗi ngày 1 giọt, phương pháp này thường chỉ dùng ở trẻ nhỏ.

- Gia phạt gần: dùng Atropin 1% tra vào mắt lành một giọt mỗi ngày và không chỉnh kính nếu có tật khúc xạ, trong khi đó cấp kính đủ số cho mắt bị nhược thị.

- Gia phạt xa: thặng chỉnh kính (thặng chỉnh lên ít nhất + 3D) đối với mắt lành làm cho mắt này chỉ nhìn gần mà nhìn xa không rõ.

- Gia phạt toàn bộ: tra Atropin hàng ngày và thặng chỉnh kính ở mắt lành, mắt nhược thị chỉnh kính bình thường.

Để tránh nhược thị đảo ngược cần theo dõi sát bệnh nhân theo nguyên tắc 1 tuần cho 1 năm tuổi, dùng gia phạt nếu thấy giảm thị lực ở mắt lành.

- Kích thích sử dụng mắt nhược thị

- + Điều chỉnh tật khúc xạ: đối với trẻ em cần nhỏ thuốc liệt điều tiết để đo khúc xạ. Cấp kính đủ số với mắt bị nhược thị, đeo kính thường xuyên.

- + Kích thích mắt nhược thị

- Xâu hạt cườm

- Tập đồ hình

- Tập trên máy Synoptophone

5. TIẾN TRIỂN VÀ BIẾN CHỨNG:

Phụ thuộc vào các yếu tố sau

- Tuổi bắt đầu điều trị: Điều trị càng sớm kết quả càng cao.

- Nguyên nhân: nhược thị do tật khúc xạ ít khi bị nặng vì thường đã được phát hiện và chỉnh kính sớm. Nhược thị do lệch khúc xạ tiên lượng tốt hơn nhược thị do lác, nếu nhược thị do nhiều nguyên nhân phối hợp tiên lượng rất kém.

- Mức độ nhược thị: Nhược thị nhẹ tiên lượng tốt hơn nhược thị nặng.

- Kiểu định thị: Định thị trung tâm tiên lượng tốt hơn định thị ngoài tâm.

- Thị giác hai mắt: Có thị giác hai mắt tiên lượng tốt hơn.

- Sự tuân thủ phương pháp điều trị của gia đình và bệnh nhân.
- Biến chứng: với trẻ nhỏ cần theo dõi sát khi dùng phương pháp bịt mắt tránh nhược thị đảo ngược.

6. PHÒNG BỆNH

Phát hiện và điều trị sớm các nguyên nhân có thể gây nhược thị. Điều trị càng sớm thì khả năng phục hồi của mắt nhược thị càng tốt. Nhiều nghiên cứu cho thấy nhược thị do lác có thể hồi phục nếu điều trị trước 9 tuổi, trong khi thời điểm này với nhược thị do lệch khúc xạ là 12 tuổi. Do đó với trẻ bị nhược thị dưới 12 tuổi thì việc điều trị là bắt buộc vì có khả năng hồi phục. Các trường hợp do tật khúc xạ cần phải được chỉnh kính tối ưu.

TÀI LIỆU THAM KHẢO

1. Edward M. Wilson (2008), *Pediatric Ophthalmology*, pp 33-46.
2. Graham E. Quinn, Roy W.Beck, (2004), *Recent advances in the treatment of amblyopia*, *Pediatrics* vol 113 No.6 pp 1800-1802.
3. Kenneth W. Wright (2007), *Amblyopia treatment*, *Color atlas of strabismus surgery*, pp.3-7.
4. Leonard B. Nelson, Scott E. Olitsky (2005), *Amblyopia*, *Harley pediatric ophthalmology*, pp 123-136.
5. Michael Clarke (2006), *Modern treatment of amblyopia*, *Pediatric Ophthalmology, Neuro-Ophthalmology, Genetics*, pp.37-48.

LÒI MẮT

1. ĐỊNH NGHĨA

Lòl mắt là tình trạng nhãn cầu bình thường bị đẩy ra trước do tăng thể tích tổ chức trong hóc mắt.

2. NGUYÊN NHÂN

Có ba nhóm nguyên nhân gây lòl mắt:

- Lòl mắt do cường năng tuyến giáp trạng (bệnh Basedow).
- Lòl mắt do viêm.
- Lòl mắt do khối u.

3. CHẨN ĐOÁN

a. Lâm sàng

- Triệu chứng cơ năng

Khai thác bệnh sử là phần quan trọng gợi ý cho chẩn đoán nguyên nhân, bao gồm những nội dung chính sau đây:

+ Lòl mắt mới có hay đã có từ lâu? (Lòl mắt đã có từ lâu thường là lòl mắt giả do cận thị nặng hay hóc mắt nhỏ).

+ Lòl mắt tiến triển nhanh hay chậm? (Lòl mắt cấp tính thường gặp do viêm tổ chức hóc mắt hay khối u ác tính).

+ Lòl mắt có xuất hiện sau chấn thương không? (Lòl mắt sau chấn thương thường do thông động mạch cảnh xoang hang hay tụ máu hóc mắt).

+ Lòl mắt có tăng thêm khi thay đổi tư thế như cúi đầu, nín thở và rặn? (Lòl mắt khi gắng sức thường do búi giãn mạch trong hóc mắt.)

+ Lòl mắt có kèm theo mờ mắt hay song thị? (Lòl mắt do khối u thị thần kinh thường đi kèm giảm thị lực. Lòl mắt do u mạch hóc mắt có thể đi kèm song thị. Thông động mạch cảnh xoang hang gây liệt dây VI và có song thị).

+ Lòl mắt có kèm theo các dấu hiệu khác như ù tai, đau đầu và có tiếng ù trong đầu? (Đây là những triệu chứng gặp trong thông động mạch cảnh xoang hang. Tăng áp lực nội sọ nặng và lâu ngày cũng có thể gây lòl mắt nhẹ).

- Triệu chứng thực thể

+ Xác định có lòl mắt thật hay không bằng cách quan sát từ trên trán xuống, so sánh độ mở khe mi, nhìn nghiêng so sánh đỉnh giác mạc với cung lông

mày và đo độ lồi bằng thước Hertel. Lồi mắt một hay hai bên? (Lồi mắt hai bên thường do nguyên nhân tuyến giáp trạng hay bệnh máu ác tính ở trẻ nhỏ).

+ Đánh giá thêm một số dấu hiệu đi kèm lồi mắt như rối loạn vận động mi mắt và nhãn cầu (thường gặp trong bệnh Basedow). Liệt dây thần kinh vận nhãn có thể xảy ra trong tổn thương xoang hang hay thông động mạch cảnh xoang hang.

+ Đánh giá tình trạng mi mắt và lệ bộ (ung thư biểu mô đáy mi mắt có thể xâm lấn hốc mắt. U hắc tố ác tính mi và kết mạc có thể xâm lấn hốc mắt gây lồi mắt. U túi lệ gây chảy nước mắt. U tuyến lệ chính gây sưng nề góc trên ngoài mắt. Ung thư biểu mô tuyến bã hay tuyến sụn mi xâm lấn hốc mắt có tổn thương mi và kết mạc đặc thù).

+ Đánh giá tình trạng nhãn cầu (kết mạc cương tụ, phù nề trong bệnh viêm tổ chức hốc mắt, giãn mạch kết mạc trong thông động mạch cảnh xoang hang, u limpho ở kết mạc có màu hồng. Khám móng mắt thấy u móng mắt hay nốt Lisch màu nâu đen trong bệnh u xơ thần kinh. Khám kỹ nhãn cầu có thể thấy ung thư võng mạc xuất ngoại hay u hắc tố hắc mạc ác tính xuất ngoại hay nếp gấp võng mạc do có khối u ngoài nhãn cầu gây chèn ép. U thị thần kinh hay u màng não thường đi kèm phù nề gai thị).

+ Đánh giá hướng nhãn cầu bị đẩy lồi (thẳng hay lệch trục) để xác định vị trí u hốc mắt. U tuyến lệ chính gây lồi mắt lệch trục. U thị thần kinh gây lồi mắt thẳng trục.

+ Đánh giá đồng tử (dấu hiệu tổn thương đường đồng tử hướng tâm dương tính chứng tỏ có tổn thương thị thần kinh)

+ Sờ nắn để xác định vị trí khối u, mật độ u gợi ý chẩn đoán (nhẫn, căng, di động chứng tỏ có thể nang hốc mắt. U ác tính thường gồ ghề, rắn chắc, dính, ít di động. U xương thì cứng như xương và thường ở góc trong mắt).

+ Cần chú ý cả thị lực, nhãn áp. U thị thần kinh thường gây mất thị lực. Bệnh lồi mắt do cường năng giáp trạng và thông động mạch cảnh xoang hang thường kèm theo tăng nhãn áp.

– Triệu chứng toàn thân

+ Tiền sử các bệnh toàn thân như lao, viêm nhiễm, bệnh máu, u ác tính (tiền liệt tuyến, phổi hay vú), bệnh xoang mãn tính rất quan trọng. Lồi mắt có thể do u di căn hốc mắt hay do viêm tổ chức hốc mắt sau viêm xoang sàng. Bệnh nhân HIV (+) có thể lồi mắt do viêm tổ chức hốc mắt do nấm.

+ Ngoài ra còn phải đặc biệt chú ý đến lứa tuổi của bệnh nhân (u mạch dạng hang thường xuất hiện ở tuổi trung niên. U cơ vân ác tính hay xuất hiện ở tuổi nhỏ. Phình mạch hay búi giãn mạch thường xuất hiện ở lứa tuổi thanh niên).

b. Cận lâm sàng

- Chẩn đoán hình ảnh
- + Siêu âm có tác dụng phân biệt u đặc, nang hốc mắt, giả lồi hốc mắt, siêu âm doppler đánh giá tình trạng mạch máu trong hốc mắt
- + Chụp CT xem xương và các cấu trúc lân cận hốc mắt.
- + Chụp cộng hưởng từ để xem các cấu trúc mềm quanh nhãn cầu.
- Sinh thiết hốc mắt

Xác định chính xác bản chất của khối u và đề ra hướng điều trị như u lympho cần điều trị hoá chất, u viêm điều trị chống viêm, u màng não chỉ định tia xạ.

c. Chẩn đoán xác định

- Đo độ lồi: xác định có lồi mắt thật hay không bằng cách quan sát từ trên trán xuống, so sánh độ mở khe mi, nhìn nghiêng so sánh đỉnh giác mạc với cung lông mày và đo độ lồi bằng thước Hertel. Độ lồi > 10 mm được coi là bất thường.
- Cận lâm sàng: chụp CT Scan, cộng hưởng từ, siêu âm.
- Khám chuyên khoa: Lồi mắt có khi là biểu hiện của một bệnh lý toàn thân nên rất cần ý kiến của các chuyên gia như huyết học, nội tiết, u bướu, tai mũi họng và thần kinh.

d. Chẩn đoán phân biệt với giả lồi mắt

Lồi mắt giả có thể xuất hiện trong những trường hợp sau:

- Lõm mắt bên kia: Độ lồi mắt bên lành không quá 10 mm
- Co rút mi trên hay mi dưới: Vị trí bờ mi nằm trên rìa trên của giác mạc.
- sụp mi một bên: Vị trí mi mắt bên lành bình thường.
- Nhãn cầu một bên to (cận thị, glôcôm bẩm sinh): Đường kính giác mạc lớn. Siêu âm đo chiều dài trục nhãn cầu hay đo khúc xạ mắt.
- Nhãn cầu một bên nhỏ (viễn thị, teo nhãn cầu): Dựa vào siêu âm đo chiều dài trục nhãn cầu.

4. ĐIỀU TRỊ

a. Nguyên tắc chung

- Điều trị theo nguyên nhân.
- Phòng và điều trị biến chứng.
- Tùy theo bản chất của khối u mà có chỉ định điều trị nội khoa, ngoại khoa hay tia xạ.

b. Điều trị cụ thể

Kế hoạch điều trị thay đổi tùy theo bản chất của lồi mắt. Điều trị nội khoa:

+ Áp dụng với tổn thương do viêm nhiễm, u lympho, sarcoid, thoái hoá dạng tinh bột. Một số loại u ác tính cần phối hợp với điều trị ngoại khoa.

+ Corticoid được dùng đơn độc hay phối hợp hoá chất.

+ Hoá trị liệu áp dụng với u cơ vân ác tính hay ung thư võng mạc xuất ngoại

5. TIẾN TRIỂN VÀ BIẾN CHỨNG

– Tiến triển: Tùy theo nguyên nhân gây lồi mắt. Tốt nếu lồi mắt do viêm hay do bệnh Basedow. Xấu nếu lồi mắt do khối u ác tính.

– Biến chứng: Loét giác mạc, chèn ép thị thần kinh, tăng nhãn áp, hạn chế vận nhãn, lác, song thị.

6. PHÒNG BỆNH

– Điều trị bệnh viêm nhiễm xoang lân cận để phòng biến chứng viêm tổ chức hóc mắt.

– Khám và điều trị bệnh Basedow

TÀI LIỆU THAM KHẢO

1. Sipos JA, Kahaly GJ. *Imaging of thyrotoxicosis*. Am J Med. 2012 Sep;125(9):S1-2. doi: 10.1016/j.amjmed.2012.05.012. Review.
2. Maheshwari R, Weis E. *Thyroid associated orbitopathy*. Indian J Ophthalmol. 2012 Mar-Apr;60(2):87-93.
3. Sánchez-Orgaz M, Grabowska A, Royo-Oreja A, Asencio-Durán M, Romero-Martín R, Arbizu-Duralde A. *Optic neuropathy following orbital irradiation for Graves' ophthalmopathy: a case report and literature review*.
4. Robinson D, Wilcsek G, Sacks R. *Orbit and orbital apex*. Orbit. 2012 Feb;31(1):30-3.
5. Poloschek CM, Lagrèze WA, Ridder GJ, Hader C. *Clinical and neuroradiological diagnostics of orbital tumors*. Ophthalmologe. 2011 Jun;108(6):510-8. Review.

VIÊM TỔ CHỨC HÓC MẮT

1. ĐẠI CƯƠNG

Viêm tổ chức hóc mắt là viêm của phần mô mềm trong hóc mắt. Viêm tổ chức hóc mắt gặp ở cả trẻ em và người lớn. Ở trẻ em dưới 5 tuổi thì hay phối hợp với viêm đường hô hấp trên. Ở trẻ em trên 5 tuổi hay phối hợp với viêm xoang. Ở người lớn hay gặp ở những người đái tháo đường, suy giảm miễn dịch hay do dị vật nằm trong hóc mắt.

2. NGUYÊN NHÂN

- Do vi khuẩn, nấm, virus và ký sinh trùng.
- Các yếu tố thuận lợi như :
 - + Ở trẻ em hay gặp do viêm đường hô hấp trên, viêm xoang.
 - + Ở người lớn hay gặp ở những người đái tháo đường, suy giảm miễn dịch.
- Có thể gặp do những nguyên nhân lan truyền trực tiếp từ những cấu trúc như nhãn cầu, mi và phần phụ cận của nhãn cầu cũng như các xoang lân cận.
- Do chấn thương xuyên làm tổn thương vách hóc mắt, đặc biệt những chấn thương có dị vật hóc mắt.
- Những phẫu thuật như phẫu thuật giảm áp hóc mắt, phẫu thuật mi, phẫu thuật lác, nội nhãn... viêm tổ chức hóc mắt cũng có thể gặp sau viêm nội nhãn sau phẫu thuật.

3. CHẨN ĐOÁN

a. Lâm sàng

- Cơ năng
 - + Xuất hiện đau đột ngột, đau ở vùng hóc mắt
 - + Đau khi vận động nhãn cầu, liếc mắt...
 - + Đau đầu
- Thực thể
 - + Mi phù
 - + Xung huyết kết mạc
 - + Phù kết mạc
 - + Lòi mắt: lòi mắt có thể lòi thẳng trực hoặc không thẳng trực

- + Song thị
- + Sụp mí
- + Hạn chế vận nhãn hoặc liệt vận nhãn
- + Giảm thị lực nhiều mức độ khác nhau
- + Nếu viêm gần đỉnh hốc mắt có thể có giảm thị lực trầm trọng
- + Có thể có viêm hắc mạc hoặc viêm thị thần kinh
- + Có thể tăng nhãn áp do chèn ép
- Triệu chứng toàn thân
- + Mệt mỏi, sốt
- + Những triệu chứng hô hấp hay xoang

b. Cận lâm sàng

– Chụp XQ hoặc chụp CT: hình ảnh viêm tổ chức hốc mắt, hình ảnh viêm xoang.

+ Có thể thấy hình ảnh viêm xoang với những xương và màng xương đẩy về phía hốc mắt.

+ Hình ảnh ổ áp-xe cạnh màng xương: điển hình trên CT là hình ảnh tổn thương cạnh xoang mờ, có bờ xung quanh mềm mại và có thể có khí bên trong.

+ Trong trường hợp chấn thương có thể xác định được dị vật hốc mắt.

– Siêu âm: có giá trị trong một số trường hợp chẩn đoán xác định và chẩn đoán phân biệt như có viền dịch quanh nhãn cầu.

– Công thức máu: bạch cầu đa nhân trung tính tăng cao, CRP tăng trong nhiễm khuẩn.

– Lấy bệnh phẩm ở hốc mắt hoặc mũi ở ổ áp-xe làm xét nghiệm soi tươi, soi trực tiếp, nuôi cấy vi khuẩn để chẩn đoán nguyên nhân và để điều trị.

– Lấy bệnh phẩm ở xoang hay vùng mũi họng.

– Cấy máu nếu nghi ngờ hoặc có nhiễm trùng huyết

c. Chẩn đoán xác định

– Dựa vào triệu chứng lâm sàng

+ Đau đầu, đau quanh mắt, đau khi liếc mắt

+ Lồi mắt

+ Phù mí và kết mạc

- + Hạn chế vận nhãn
- + Viêm hắc mạc hoặc viêm thị thần kinh, phù gai
- + Tăng nhãn áp do chèn ép
- Dựa vào triệu chứng cận lâm sàng
- + CT thấy hình ảnh viêm xoang, hình ảnh ổ áp xe hay dị vật
- + Siêu âm có hình ảnh viền dịch quanh nhãn cầu
- + Công thức máu: bạch cầu đa nhân trung tính cao.

d. Chẩn đoán phân biệt

- Những trường hợp lồi mắt khác như lồi mắt do bệnh Basedow, lồi mắt viêm giả u, viêm tuyến lệ: lồi mắt những không đau khi vận nhãn. Chụp CT có thể giúp chẩn đoán phân biệt.
- Do khối u hốc mắt, ung thư nguyên bào võng mạc xuất ngoại, ung thư cơ vân. Chụp CT thấy hình ảnh khối u hốc mắt.
- Siêu âm có thể thấy hình ảnh khối u nội nhãn có ổ canxi
- Bệnh sarcoidose: bệnh toàn thân có biểu hiện ở hốc mắt. Chụp XQ phổi và xét nghiệm miễn dịch giúp chẩn đoán phân biệt.
- Bị côn trùng đốt: chỉ ảnh hưởng đến tổ chức ở trước vách hốc mắt.

4. ĐIỀU TRỊ

a. Nguyên tắc chung:

- Phải điều trị cấp cứu viêm tổ chức hốc mắt cấp tính để phòng biến chứng viêm màng não, tắc xoang hang và nhiễm khuẩn huyết.
- Người bệnh phải được điều trị nội trú.
- Điều trị theo kháng sinh đồ.
- Tìm các ổ viêm phối hợp như viêm xoang, viêm đường hô hấp trên để điều trị.
- Điều trị ngoại khoa khi cần thiết.

b. Điều trị cụ thể

- + Kháng sinh đường tĩnh mạch liều cao, phổ rộng trong giai đoạn sớm và kháng sinh đặc hiệu sau khi đã nuôi cấy phân lập được vi khuẩn.
- + Trong thời gian chờ đợi nuôi cấy vi khuẩn có thể dùng kháng sinh nhóm Cephalosporin thế hệ 3: 15mg/kg cân nặng uống hoặc truyền tĩnh mạch.

- + Chống viêm: Steroid đường uống và đường tĩnh mạch (Methyl prednisolon 1mg/kg cân nặng).
- + Nâng cao thể trạng: vitamin nhóm B, C.
- + Điều trị phối hợp những trường hợp viêm xoang, viêm đường hô hấp, đái tháo đường.

5. TIỀN TRIỂN VÀ BIẾN CHỨNG

- Viêm tổ chức hốc mắt là bệnh nặng, diễn biến phức tạp và có thể gây biến chứng nặng. Tuy nhiên nếu điều trị tốt bệnh cũng có thể khỏi không để lại di chứng gì.
- Những biến chứng có thể xảy ra là:
 - + Nhiễm trùng huyết có thể gây tử vong hoặc tắc xoang hang.
 - + Áp xe hốc mắt.
 - + Viêm màng não.
 - + Viêm thị thần kinh giảm thị lực.

6. PHÒNG BỆNH

- Điều trị những viêm nhiễm của mi, viêm phần trước vách phòng lan vào tổ chức hốc mắt.
- Phòng những bệnh như hô hấp, viêm xoang ở trẻ em. Khi trẻ mắc bệnh cần được điều trị và theo dõi cẩn thận để những biến chứng không xảy ra.
- Theo dõi và điều trị tốt những người có bệnh mạn tính như đái tháo đường, viêm xoang, viêm răng...
- Khi có viêm tổ chức hốc mắt phòng các biến chứng xảy ra

TÀI LIỆU THAM KHẢO

1. Brook I (2009) “*Microbiology and antimicrobial treatment of orbital and intracranial complications of sinusitis in children and their management.*” Int J Pediatr Otorhinolaryngol.;73(9):1183-6
2. Greenberg MF, Pollard ZF (1998) “*Medical treatment of pediatric subperiosteal orbital abscess secondary to sinusitis.*” J AAPOS. 2(6):351-5.
3. McKinley SH, Yen MT, Miller AM, Yen KG (2007) “*Microbiology of pediatric orbital cellulitis.* Am J Ophthalmol. 2007 Oct;144(4):497-501
4. Nageswaran S, Woods CR, Benjamin DK Jr, Givner LB, Shetty AK (2006) “*Orbital cellulitis in children.*” Pediatr Infect Dis J.;25(8):695-9.

5. Yen MT, Yen KG. (2006) "*Effect of corticosteroids in the acute management of pediatric orbital cellulitis with subperiosteal abscess.*" *Ophthal Plast Reconstr Surg.* 2005 Sep;21(5):363-6

VIÊM TÚI LỆ

1. ĐỊNH NGHĨA

Viêm túi lệ là một bệnh lý thường gặp trong nhãn khoa, là tình trạng viêm mạn tính hoặc cấp tính tại túi lệ. Bệnh thường xảy ra thứ phát sau tắc ống lệ mũi bẩm sinh hoặc mắc phải.

2. NGUYÊN NHÂN

- Là hậu quả của tắc ống lệ mũi bẩm sinh hoặc tắc ống lệ mũi mắc phải.
- Tác nhân vi sinh vật thường gặp gây viêm túi lệ khá đa dạng. Các vi sinh vật có thể gây viêm túi lệ bao gồm vi khuẩn Gram dương như *Staphylococcus epidermidis*, *Staphylococcus Aureus*, *Streptococcus pneumoniae*; vi khuẩn gram âm như : *Pseudomonas aeruginosa*, *Hemophilus influenza*, *Proteus*, kể cả vi khuẩn kỵ khí như *Propionibacterium acnes*.

3. CHẨN ĐOÁN

a. Lâm sàng:

- Viêm túi lệ biểu hiện ở hình thái mạn tính hoặc có những đợt viêm cấp tính.
- Viêm túi lệ mạn tính
 - + Chảy nước mắt thường xuyên, có thể kèm chảy mủ nhày.
 - + Dính mi mắt do các chất tiết nhày.
 - + Vùng túi lệ có khối nề, căng, ấn vào có mủ nhày trào ra ở góc trong mắt.
 - + Viêm kết mạc góc trong.
 - + Bơm lệ đạo: nước trào qua lỗ lệ đối diện có nhày mủ kèm theo.
 - Viêm túi lệ cấp tính
 - + Có tiền sử chảy nước mắt, hoặc chảy nước mắt kèm nhày mủ.
 - + Đau nhức vùng túi lệ, có thể đau tăng lên khi liếc mắt vì phản ứng viêm có thể tác động đến cơ chéo dưới. Đau có thể lan ra nửa đầu cùng bên, đau tai hoặc đau răng.
 - + Vùng túi lệ sưng, nóng, đỏ.
 - + Túi lệ giãn rộng, lan ra phía dưới ngoài hoặc một phần ở phía trên.
 - + Nếu quá trình nhiễm trùng nặng hơn, gây áp xe túi lệ.
 - + Giai đoạn muộn hơn, có thể gây dò mủ ra ngoài da. Mủ nhày thoát từ túi lệ ra ngoài qua lỗ dò này.

+ Toàn thân: mệt mỏi, sốt, đặc biệt các triệu chứng toàn thân thể hiện rõ hơn ở người già. Có thể có hạch trước tai.

b. Cận lâm sàng

– Viêm túi lệ có thể được chẩn đoán dễ dàng dựa vào các triệu chứng lâm sàng mà không cần đến các xét nghiệm chẩn đoán khác. Tuy nhiên trong một số trường hợp, chụp phim cắt lớp vùng túi lệ và hốc mắt sẽ cho thấy rõ hình ảnh túi lệ bị viêm hay u túi lệ.

– Xét nghiệm vi sinh vật: xác định loại vi sinh vật gây viêm túi lệ bằng xét nghiệm nhuộm soi, nuôi cấy mũ nhày từ túi lệ.

c. Chẩn đoán xác định

Chẩn đoán xác định căn cứ vào các triệu chứng lâm sàng:

– Viêm túi lệ mãn: chảy nước mắt tự nhiên liên tục, bơm lệ quản có nhầy mũ trào ra ở điểm lệ đối diện.

– Viêm túi lệ cấp: trước đó thường xuyên chảy nước mắt. Vùng túi lệ sưng nóng đỏ, đau nhức, có thể có dò mũ túi lệ.

d. Chẩn đoán phân biệt:

– Viêm kết mạc mạn tính: mắt đỏ, kết mạc cương tụ nhẹ. Bệnh nhân có thể chảy nước mắt. Bơm lệ đạo nước thoát tốt xuống miệng.

– U túi lệ: bệnh nhân có khối u vùng góc trong mắt, có thể gây chảy nước mắt nếu u chôn chỗ nhiều, gây tắc lệ đạo. U có mật độ chắc, ấn vài khối u không thay đổi và không có mũ nhày trào ra ở lỗ lệ. Khi bơm lệ đạo nước thoát tốt hoặc nước trào ngược và không có nhầy mũ. Chụp cắt lớp sẽ phân biệt được rõ u và viêm túi lệ.

– U vùng túi lệ: u ở vùng túi lệ có thể gây chèn ép vào túi lệ, gây chảy nước mắt. U có mật độ chắc, ấn vào khối u không thay đổi về kích thước. Bơm lệ đạo nước thoát xuống miệng hoặc trào ngược nhưng không có nhầy mũ.

– Áp xe vùng túi lệ: bệnh nhân không có tiền sử chảy nước mắt. Bơm lệ đạo nước có thể thoát xuống miệng, không có tắc lệ đạo. Tuy nhiên rất khó phân biệt giữa viêm túi lệ cấp và áp xe vùng túi lệ ở giai đoạn viêm cấp tính. Chẩn phân biệt dựa vào bơm lệ đạo sau khi qua giai đoạn viêm cấp. Sau khi điều trị bằng kháng sinh, hết viêm cấp, bơm lệ đạo nước thoát, không có tắc lệ đạo và viêm túi lệ mãn tính.

4. ĐIỀU TRỊ

a. Nguyên tắc chung

– Điều trị nội khoa được áp dụng cho các trường hợp viêm túi lệ cấp để giải quyết tình trạng nhiễm trùng cấp tính. Sau khi hết viêm cấp tính, bệnh nhân cần được điều trị phẫu thuật để loại trừ ổ viêm mãn tính tại túi lệ.

– Viêm túi lệ cần được điều trị bằng phẫu thuật nối thông túi lệ mũi để giải phóng tình trạng tắc nghẽn và viêm mãn tính tại túi lệ. Nếu không mổ nối thông túi lệ mũi được, bệnh nhân cần được điều trị bằng phẫu thuật cắt túi lệ.

b. Điều trị cụ thể

– Viêm túi lệ mạn tính

+ Thông lệ đạo: được chỉ định cho các trường hợp viêm túi lệ do tắc lệ đạo bẩm sinh. Thông lệ đạo làm giải phóng chỗ tắc ở ống lệ mũi, phục hồi lưu thông nước mắt. Nhờ vậy, không còn ứ đọng dịch viêm trong lòng túi lệ, hết viêm túi lệ.

+ Phẫu thuật nối thông túi lệ mũi: phẫu thuật nhằm tạo ra một đường thông mới từ túi lệ sang ngách mũi giữa. Có thể tạo đường thông này bằng phẫu thuật qua đường rạch da hoặc qua đường mũi, kết hợp với đặt ống silicon qua lệ quản xuống mũi.

+ Nếu không phẫu thuật nối thông túi lệ-mũi được, hoặc mổ nối thông túi lệ mũi thất bại, cần mổ cắt bỏ túi lệ để loại trừ ổ viêm và tránh các biến chứng như viêm túi lệ cấp hoặc nhiễm trùng tại bề mặt nhãn cầu.

– Viêm túi lệ cấp tính

Điều trị viêm túi lệ cấp được chia làm 2 giai đoạn: điều trị viêm cấp tính và điều trị dự phòng tái phát, bao gồm cả việc điều trị nguyên nhân.

Điều trị viêm túi lệ cấp tính:

+ Dùng kháng sinh chống nhiễm trùng: dùng kháng sinh toàn thân đường tiêm hoặc uống tùy theo mức độ nặng nhẹ của viêm túi lệ. Nên dùng các kháng sinh có phổ rộng. Có thể phối hợp kháng sinh. Sau khi tìm được tác nhân gây bệnh, nên dùng kháng sinh theo kết quả kết quả kháng sinh đồ.

• Kháng sinh toàn thân: có thể dùng các kháng sinh phổ rộng theo đường uống hoặc tiêm tĩnh mạch tùy theo mức độ viêm cấp.

○ Cefuroxime: liều 250 – 500mg/ngày x 2 lần/ngày x 5 – 7 ngày.

Với trẻ em có thể dùng liều 10mg/kg x 2 lần/ngày x 5 – 7 ngày.

○ Kháng sinh nhóm quinolon: Ciprofloxacin: liều 250 – 500mg/ngày x 2 lần/ngày x 5 – 7 ngày. Không dùng thuốc nhóm này cho trẻ em dưới 12 tuổi.

• Kháng sinh nhỏ mắt: có thể dùng

○ Levofloxacin: nhỏ mắt 4 – 6 lần/ngày x 1 -2 tuần.

○ Moxifloxacin: nhỏ mắt 4 – 6 lần/ngày x 1 – 2 tuần.

+ Giảm phù nề: dùng các thuốc giảm phù nề

Alphachymotrypsin: uống 4 – 8mg/ngày x 1 – 2 lần/ngày x 5 – 7 ngày.

+ Giảm đau: dùng thuốc giảm đau nếu có đau nhức nhiều.

Paracetamol: uống 10mg/kg x 2 – 3 lần/ngày.

+ Chích rạch áp xe : tháo bớt mủ ở ổ áp xe giúp cho bệnh nhân đỡ đau và lấy bệnh phẩm để nuôi cấy tìm tác nhân gây bệnh và làm kháng sinh đồ. Có thể hút mủ qua đường lệ quản hoặc rạch trực tiếp vào túi lệ qua đường rạch ở da.

Điều trị dự phòng tái phát: điều trị nội khoa sẽ làm viêm túi lệ cấp ổn định rồi chuyển sang giai đoạn viêm túi lệ mãn tính trong vòng 1 -2 tuần. Để tránh viêm túi lệ cấp tái phát, bệnh nhân cần được tiếp tục điều trị bằng phẫu thuật nối thông túi lệ mũi hoặc cắt bỏ túi lệ.

5. TIẾN TRIỂN VÀ BIẾN CHỨNG

Nếu không được điều trị, viêm túi lệ mãn gây viêm kết mạc, viêm giác mạc. Viêm túi lệ mãn có các đợt viêm cấp, gây áp xe túi lệ thậm chí gây viêm tổ chức hốc mắt. Viêm túi lệ cấp có thể gây dò mủ ra ngoài da, viêm mi, hốc mắt.

Nhìn chung các trường hợp viêm túi lệ mạn đều có thể điều trị khỏi bằng phẫu thuật nối thông túi lệ mũi. Tỷ lệ khỏi bệnh sau phẫu thuật từ 85% - 95% tùy theo từng nghiên cứu. Các trường hợp điều trị bằng phẫu thuật nối thông túi lệ mũi thất bại, có thể điều trị khỏi hoàn toàn bằng phẫu thuật cắt túi lệ. Tuy nhiên, sau cắt túi lệ, bệnh nhân hết viêm túi lệ nhưng vẫn bị chảy nước mắt vì không phục hồi được chức năng lệ đạo.

6. PHÒNG BỆNH

Điều trị sớm các trường hợp tắc ống lệ mũi là biện pháp có hiệu quả để phòng viêm túi lệ mãn. Các trường hợp viêm túi lệ mãn được điều trị sớm thì sẽ tránh được biến chứng viêm túi lệ cấp.

TÀI LIỆU THAM KHẢO

1. Alain Ducasse, J.-P. Adenis, B. Fayet, J.-L. George, J.-M. Ruban (2006) “*Les voies lacrymales*”, Masson.
2. Jeffrey Jay Hurwitz (1996); *The Lacrimal System*. Lippincott-Raven Publisher.
3. Jack J. Kanski, “*Clinical Ophthalmology*” (2008), Third edition.
4. J. Royer, J.P. Adenis, (1982), “*L'appareil lacrymal*”, Masson.
5. Jane Olver (2002) : *Colour Atlas of Lacrimal Surgery*. Elsevier

KHÔ MẮT DO THIẾU VITAMIN A

1. ĐẠI CƯƠNG

Bệnh khô mắt do thiếu vitamin A là biểu hiện sớm và đặc hiệu ở mắt của một bệnh toàn thân do thiếu Vitamin A gây ra bao gồm những tổn thương trên kết mạc, giác mạc và võng mạc.

Những biến đổi ở mắt do thiếu vitamin A, bao gồm nhiều mức độ: khô kết mạc biểu hiện tình trạng thiếu vitamin A nhẹ, khô giác mạc thường để chỉ thiếu vitamin A ở mức độ nặng hơn. Khô nhuyễn giác mạc là hình thái trầm trọng nhất ở mắt, làm tiêu giác mạc và thường dẫn đến mù loà vĩnh viễn. Những trẻ em bị khô mắt còn có những bệnh toàn thân kèm theo như ỉa chảy, các bệnh đường hô hấp (viêm phổi), và bệnh sỏi.

2. NGUYÊN NHÂN

Do thiếu vitamin A, là loại vitamin cần thiết cho sự phát triển, sức khoẻ, và chức năng bình thường của các mô bề mặt, như biểu mô của da và niêm mạc, và các mô của mắt, đặc biệt là kết mạc, giác mạc và võng mạc.

Những đối tượng có nguy cơ cao của thiếu vitamin A:

- Những trẻ em không được nuôi bằng sữa mẹ hoặc cai sữa sớm, con của những bà mẹ thiếu vitamin A dự trữ trong thời kỳ mang thai hoặc những đứa trẻ có cân nặng sau sinh thấp.

- Những trẻ < 5 tuổi bị suy dinh dưỡng đặc biệt là suy dinh dưỡng nặng. Những trẻ bị mắc bệnh nhiễm trùng như sỏi, ỉa chảy, nhất là trẻ bị ỉa chảy kéo dài trên 14 ngày. Những trẻ có chế độ ăn nghèo vitamin A và caroten, trẻ không được ăn dầu mỡ...

3. CHẨN ĐOÁN

a. Lâm sàng

- Những biểu hiện sớm và đặc hiệu của bệnh khô mắt gần như theo một trình tự:

- + Quáng gà (XN): đứa trẻ nhìn kém vào lúc có ánh sáng yếu (chập tối). Đây là dấu hiệu quan trọng cần được phát hiện sớm, trẻ sẽ trở lại bình thường khi dùng vitamin A liều điều trị trong 1 - 2 ngày.

- + Khô kết mạc (X1A): kết mạc bình thường sáng, trắng bóng, luôn được phủ một lớp rất mỏng nước mắt. Khi kết mạc khô, có những mảng mắt bóng, sù sì, không có nước mắt. Cũng có trường hợp kết mạc khô tạo thành những nếp nhăn.

Dấu hiệu khô kết mạc là dấu hiệu khó phát hiện. Nếu phát hiện được điều trị bằng vitamin A liều cao sau 2 tuần sẽ hết.

+ Vết Bitot (X1B): là đám tế bào biểu mô tăng sừng hoá của kết mạc tạo thành mảng nổi lên thường có màu trắng sáng hoặc vàng nhạt. Vết Bitot thường có hình ovan hoặc hình tam giác, ở vị trí kết mạc góc mũi hoặc thái dương và đáy bám theo rìa giác mạc, đỉnh quay về phía mũi hoặc thái dương. Vết Bitot đôi khi không mất đi sau điều trị bằng vitamin A liều cao nhưng nó không ảnh hưởng tới thị lực.

+ Khô giác mạc (X2): bề mặt của giác mạc có những chấm mờ đục hoặc chấm trắng. Khi có dấu hiệu này giác mạc thường kèm theo những phản ứng chói sợ ánh sáng. Khô mắt tiến triển nhanh tuy nhiên có thể điều trị khỏi hoàn toàn bằng vitamin A liều cao trong 1 - 2 tuần.

+ Loét nhuyễn giác mạc (X3A, X3B): khi khô giác mạc không được điều trị sớm và đầy đủ sẽ tiến triển dẫn đến tổn thương biểu mô giác mạc, tạo lên những ổ loét. Lúc này đưa trẻ rất chói, sợ ánh sáng, mắt luôn nhắm nghiền. Triệu chứng này có thể điều trị khỏi bằng vitamin A liều cao nhưng thường để lại sẹo giác mạc.

– Nhuyễn giác mạc là giai đoạn nặng tiếp theo của khô giác mạc hoặc loét giác mạc không được điều trị kịp thời. Giác mạc bị phủ một lớp trắng đục, toàn bộ giác mạc bị mềm nhũn, hoại tử dẫn đến thủng và phôi mống mắt..

+ Sẹo giác mạc (XS): sẹo giác mạc có màu trắng đục. Có thể dính mống mắt hoặc giãn lồi, gây tăng biến dạng giác mạc và tăng nhãn áp.

+ Tổn hại võng mạc do khô mắt.

b. Cận lâm sàng

- Định lượng Vitamin A trong huyết thanh
- Tế bào học: Áp kết mạc tìm tế bào hình đài
- Đo ngưỡng thích nghi sáng tối
- Điện võng mạc giảm sút

c. Chẩn đoán xác định

Dựa vào các triệu chứng lâm sàng như quáng gà, khô kết mạc, vết Bitot, khô giác mạc, nhuyễn giác mạc ở trẻ suy dinh dưỡng với các bệnh toàn thân kèm theo như tiêu chảy, viêm phổi, sỏi. Các dấu hiệu cận lâm sàng như giảm lượng vitamin A trong huyết thanh...

d. Chẩn đoán phân biệt

- Các viêm kết giác mạc do các nguyên nhân khác

- Các hội chứng khô mắt khác : hội chứng Stevens- Johnson, Sjogren...
- Các bệnh lý đáy mắt khác gây quáng gà

4. ĐIỀU TRỊ

a. Nguyên tắc chung

- Bổ xung vitamin A
- Điều trị bệnh toàn thân kèm theo: tiêu chảy, sỏi, viêm đường hô hấp.
- Chống nhiễm trùng
- Điều trị tổn thương tại mắt như loét chống dính
- Điều trị các di chứng tại mắt như sẹo giác mạc
- Điều trị ngoại khoa khi cần thiết

b. Điều trị cụ thể

- Vitamin A :
- + Ngay sau khi chẩn đoán: uống vitamin A 200.000 đv x 1 viên (sử dụng 1/2 liều với trẻ dưới 1 tuổi).
- + Ngày hôm sau: 200.000 đv vitamin A uống.
- + Hai tuần sau: 200.000 đv vitamin A uống.
- + Nếu nôn kéo dài hoặc ỉa chảy nhiều, có thể thay thế liều đầu tiên bằng tiêm bắp 100.000 đv vitamin A tan trong nước.
- Chống dính: Tra Atropin 0,5% 2 lần/ngày
- Tăng cường dinh dưỡng tại chỗ và toàn thân
- Tra nước mắt nhân tạo 1 giờ 1 lần.
- Nếu có nhiễm trùng tại mắt điều trị đặc hiệu chống các tác nhân vi khuẩn hoặc vi rút.
- Kết hợp với chuyên khoa nhi để điều trị các bệnh toàn thân và tăng cường dinh dưỡng cho trẻ.

5. TIẾN TRIỂN VÀ BIẾN CHỨNG

a. Tiến triển

- Bệnh có thể khỏi nếu được điều trị kịp thời ở giai đoạn XN đến X2
- Bệnh tiến triển tuần tự theo giai đoạn nhưng có một số trường hợp tiến triển rất nhanh như trên bệnh nhân bị sỏi

b. Biến chứng

- Sẹo giác mạc
- Thủng giác mạc
- Viêm mủ nội nhãn
- Teo nhãn cầu

6. PHÒNG BỆNH

- Chế độ ăn đầy đủ cho trẻ (bú mẹ, vitamin A, protein)
- Bổ xung vitamin A định kì theo lứa tuổi
- Tiêm chủng mở rộng
- Điều trị sớm và tích cực các bệnh toàn thân
- Phòng chống suy dinh dưỡng.

TÀI LIỆU THAM KHẢO

1. Fawzi W.W., Herrera. W.C., 1993: *Vitamin A supplementation and dietary in relation to the risk of xerophthalmia*. The American Journal of clinical Nutrition.
2. Lee WB, Hamilton SM, Harris JP, et al. 2005: *Ocular complications of hypovitaminosis after bariatric surgery*. Ophthalmology;112:1031–4.
3. Peter R Lainson, Christopher J.Rapuano: *Diseases of the cornea*. Harley,s Pediatric Ophthalmology 4 th. Editions, Chapter 10 215- 257.
4. Sommer A. 1990: *Xerophthalmia, keratomalacia and nutritional blindness*. Int Ophthalmol;14:195–9.

BÔNG MẮT DO HÓA CHẤT

1. ĐẠI CƯƠNG

Bông mắt do hoá chất là một cấp cứu đặc biệt trong nhãn khoa, bông có thể bị ở một mắt hoặc bị cả hai mắt và có thể bông rất nặng. Tổn thương cả mi cũng như kết mạc và tổ chức nội nhãn, điều trị gặp nhiều khó khăn. Tiên lượng dè dặt có thể gây mù không hồi phục.

Thái độ xử trí ban đầu giúp nhiều đến tiên lượng của bệnh.

2. NGUYÊN NHÂN

– Bông do axit gồm các loại như axit vô cơ (axit sunfuric, axit Clohydric) hay axit hữu cơ.

– Bông do bazơ như bông vôi, bông kiềm.

3. CHẨN ĐOÁN

a. Lâm sàng

- Cơ năng
- + Đau rát mắt, kích thích dữ dội, khó mở mắt, chảy nước mắt dãn dụa.
- + Nhìn mờ hoặc không nhìn thấy gì.
- Thực thể
- + Mi mắt bông các mức độ, đặc biệt bờ mi, có thể điểm lệ cũng bị tổn thương.
- + Kết mạc có thể gặp: cương tụ, phù kết mạc, chấm xuất huyết xung quanh rìa, xuất huyết dưới kết mạc, thiếu máu kết mạc test Amler (+).
- + Giác mạc có thể mờ đục nhẹ, có thể xước biểu mô giác mạc hay nặng hơn là giác mạc mờ đục thậm chí đục trắng sứ, nên không thấy mống mắt, thể thuỷ tinh.
- + Có phản ứng với màng bồ đào: Tyndal (+), dính mống mắt, có thể tăng nhãn áp.
- + Đo độ Ph xác định tính chất bông là axit hay bông kiềm.
- Triệu chứng toàn thân
- + Mệt mỏi, lo lắng, hoảng hốt
- + Nếu bông nặng, có diện tích bông rộng có thể gây sốc.

b. Cận lâm sàng

- Siêu âm: xác định các tổn thương phối hợp.

– XQ: xác định những tổn thương phối hợp như dị vật nội nhãn trong nổ (Ví dụ như nổ bình ắc-quy).

– Đo pH

c. Phân loại bỏng:

Theo phân loại của Poliak (1957): Bỏng được chia làm 4 độ

Độ	Biểu hiện ở mi	Biểu hiện ở kết mạc và củng mạc	Biểu hiện ở giác mạc
I	Cương tụ da	Cương tụ kết mạc	Chợt biểu mô nông
II	Bọng nước	Màng giả (thiếu máu kết mạc)	Đục nông, vẫn thấy rõ hình ảnh mống mắt
III	Hoại tử da	Hoại tử kết mạc một phần	Đục sâu không hoàn toàn (như kính mờ)
IV	Hoại tử dưới da và sụn	Hoại tử kết mạc và củng mạc	Đục sâu hoàn toàn (màu trắng sứ)

d. Chẩn đoán xác định

– Dựa vào hỏi bệnh

– Dựa vào các triệu chứng lâm sàng như đau nhức, nhìn mờ, bọng mi, bọng kết mạc ở các mức độ, bọng giác mạc ở các mức độ.

– Đo pH

– Cận lâm sàng như siêu âm và X quang tìm các tổn thương phối hợp.

e. Chẩn đoán phân biệt

Phân biệt giữa bỏng axit hay bỏng bazơ.

4. ĐIỀU TRỊ

a. Nguyên tắc chung:

– Loại trừ chất gây bỏng.

– Chống đau.

– Chống nhiễm khuẩn.

– Chống dính.

– Tăng cường dinh dưỡng giác mạc.

– Điều trị biến chứng, di chứng.

– Điều trị ngoại khoa khi cần thiết.

b. Điều trị cụ thể

– Rửa mắt, rửa nhiều nước, nhiều lần, mỗi lần rửa ít nhất 15' - 30'. Dung dịch để rửa mắt là nước muối sinh lý, dung dịch Ringer hoặc nước sạch sẵn có tại nơi xảy ra tai nạn. Tốt nhất là truyền nhỏ giọt liên tục Ringer. Mục đích rửa mắt làm loãng chất gây bỏng và giảm độc tố chất gây bỏng.

– Lấy hết dị vật nếu có, kiểm tra kỹ ở các túi cùng, đặc biệt với bỏng vôi phải lấy hết vôi. Vì vậy phải bộc lộ cùng đồ rộng bằng hai vành mi, lấy dị vật bằng panh.

– *Chú ý:* trường hợp bỏng vôi sống, trước khi rửa phải lấy hết vôi bám kết mạc sau đó rửa mắt.

– Chống đau bằng các thuốc an thần, giảm đau tại chỗ và toàn thân. Chú ý khi sử dụng các thuốc giảm đau tại chỗ như Dicain nhỏ mắt nhiều có thể gây độc cho biểu mô. Thuốc giảm đau toàn thân như Paracetamol (Efferangan...).

– Chống nhiễm khuẩn, chống viêm

– Điều trị chủ yếu để lớp biểu mô giác mạc tái tạo tránh loét, thủng giác mạc. Sau bỏng trên nền loét giác mạc có thể gặp nhiễm trùng thứ phát.

– Kháng sinh tra và uống kết hợp: kháng sinh phổ rộng như Quinolol thế hệ 4; mỡ Tetracyclin. Đường uống sử dụng nhóm Cephalosporin thế hệ 3: 15mg/kg cân nặng uống hoặc truyền tĩnh mạch.

– Corticosteroid tại chỗ và toàn thân: tác dụng chống viêm màng bồ đào, dừng quá trình phát triển tân mạch vào giác mạc trong 2-3 tuần đầu sau bỏng.

– Atropin 1%: tác dụng chống viêm chống dính. Nếu tăng nhãn áp uống Acetazolamide.

– Chống dính: rửa mắt lau sạch tiết tố hàng ngày, tách dính cùng đồ và hướng dẫn bệnh nhân tập vận động nhãn cầu, không được băng mắt.

– Các thuốc tăng cường dinh dưỡng: CB2, nước mắt nhân tạo, các thuốc tăng cường dinh dưỡng toàn thân.

– Kính tiếp xúc: có thể dùng sau vài tuần để bảo vệ lớp biểu mô và mô nhục, giúp lớp biểu mô tái tạo nhanh.

– Điều trị biến chứng: điều trị các biến chứng như viêm màng bồ đào, tăng nhãn áp bằng các thuốc kháng sinh, chống viêm và hạ nhãn áp tại chỗ và toàn thân.

5. TIẾN TRIỂN VÀ BIẾN CHỨNG

– Đặc điểm của hoá chất là quá trình tiến triển nặng đặc biệt bỏng kiềm thường tiên lượng khó khăn hơn, phụ thuộc vào những yếu tố sau:

+ Mức độ thiếu máu kết mạc

- + Tình trạng hồ mi
- + Tình trạng giác mạc: giác mạc không có lớp biểu mô che phủ sẽ phát triển màng máu từ kết mạc vào giác mạc. Loét giác mạc mãn tính, mạch máu xâm nhập vào lớp nhu mô làm cho giác mạc mờ đục và thị lực giảm.
 - Những tổn thương nhãn cầu kết hợp:
 - + Khô mắt do tắc ống bài tiết nước mắt.
 - + Tăng nhãn áp do tổn thương góc.
 - + Đục thể thủy tinh thứ phát với nghẽn đồng tử.

6. PHÒNG BỆNH

- Giáo dục ý thức phòng chống tai nạn bỏng mắt cho tất cả mọi người.
- Đối với những người làm nghề có nguy cơ bỏng cao phải được trang bị đồ dùng bảo hộ lao động và chấp hành tốt các nội quy quy định về an toàn lao động.
- Cải thiện điều kiện làm việc: nơi làm việc phải thoáng khí, đủ ánh sáng, đủ rộng, không quá chật chội.
- Tổ chức tuyến sơ cứu, cấp cứu và xử trí tốt từ cơ sở lên đến tuyến trên. Cần phải chẩn đoán, xử trí kịp thời trong giai đoạn cấp cứu.

TÀI LIỆU THAM KHẢO

1. Basu S, Ali H, Sangwan VS. (2012) “*Clinical outcomes of repeat autologous cultivated limbal epithelial transplantation for ocular surface burns.*” Am J Ophthalmol. 2012 Apr;153(4):643-50,
2. Blackburn J, Levitan EB, MacLennan PA, Owsley C, McGwin G Jr. (2012) “*The epidemiology of chemical eye injuries.*” Curr Eye Res. 37(9):787-93
3. Clare G, Suleman H, Bunce C, Dua H. (2012) “*Amniotic membrane transplantation for acute ocular burns.*” Cochrane Database Syst Rev. Sep 12;9
4. Crawford AZ, McGhee CN. (2012) “*Management of limbal stem cell deficiency in severe ocular chemical burns.*” Clin Experiment Ophthalmol.;40(3):227-9
5. Dua HS, Miri A, Faraj LA, Said DG.(2012) “*Free autologous conjunctival grafts.*” Ophthalmology. Oct;119(10):2189-2189
6. Thanikachalam S, Kaliaperumal S, Srinivasan R, Sahu PK. (2011) “*Amniotic membrane transplantation for acute ocular chemical burns in a child.*” J Indian Med Assoc. 2011 Aug;109(8):586-7.

VIÊM KẾT MẠC CẤP

1. ĐẠI CƯƠNG

Viêm kết mạc cấp là tình trạng viêm cấp tính của kết mạc, thường do nhiễm trùng (do virus, vi khuẩn) hoặc dị ứng.

Viêm kết mạc cấp có nhiều hình thái:

- Viêm kết mạc cấp tiết tổ mủ do vi khuẩn: Đây là hình thái viêm kết mạc dạng nhú tối cấp.
- Viêm kết mạc cấp tiết tổ màng do vi khuẩn: là loại viêm kết mạc cấp tiết tổ có màng phủ trên diện kết mạc, có màu trắng xám hoặc trắng ngà.
- Viêm kết mạc do virus: Là viêm kết mạc có kèm nhú, nhiều tiết tổ và hoặc có giả mạc, bệnh thường kèm sốt nhẹ và các biểu hiện cảm cúm, có hạch trước tai, thường phát triển thành dịch.

2. NGUYÊN NHÂN

- Viêm kết mạc cấp tiết tổ mủ do vi khuẩn: thường gặp do lậu cầu (*Neisseria Gonorrhoeae*), hiếm gặp do não cầu (*Neisseria Meningitidis*).
- Viêm kết mạc cấp tiết tổ màng do vi khuẩn: : thường gặp do vi khuẩn bạch hầu (*C. Diphtheria*) và liên cầu (*Streptococcus Pyogene*), phế cầu,...
- Viêm kết mạc do vi rus: do virus Adeno virus, Entero virus ...

3. CHẨN ĐOÁN

a. Lâm sàng

- Tại mắt:

Bệnh xuất hiện lúc đầu ở một mắt, sau đó lan sang hai mắt. Thời gian ủ bệnh từ vài giờ đến vài ngày, thường mủ nhiều nhất vào ngày thứ 5. Bệnh diễn biến rất nhanh:

- + Mi phù nề
- + Kết mạc cương tụ, phù nề mạnh. Có nhiều tiết tổ mủ bản, hình thành rất nhanh sau khi lau sạch.
- + Có thể có xuất tiết hoặc màng giả.
- + Nếu không điều trị kịp thời giác mạc bị thâm nhiễm rộng, tiến triển thành áp xe giác mạc và có thể hoại tử thủng giác mạc.
- Toàn thân:
 - + Có thể có hạch trước tai, sốt nhẹ.

b. Cận lâm sàng

- Nhuộm soi: Nhuộm gram.
- Nuôi cấy trên môi trường thạch máu: phân lập vi khuẩn.

c. Chẩn đoán xác định

- Tại mắt
- + Mi phù nề.
- + Kết mạc cương tụ, phù nề mạnh, có nhiều tiết tố bản.
- Toàn thân
- + Có thể có sốt.
- + Có hạch trước tai.

d. Hình thái

- Viêm kết mạc cấp tiết tố có mũ.
- + Thời gian ủ bệnh từ vài giờ đến vài ngày, thường mũ nhiều nhất vào ngày thứ 5. Bệnh diễn biến rất nhanh.
- + Bệnh xuất hiện ở một mắt, sau đó lan sang hai mắt.
- + Có nhiều tiết tố mũ bản, hình thành rất nhanh sau khi lau sạch.
- + Xét nghiệm: Nhuộm soi (tiết tố mũ kết mạc): có song cầu khuẩn Gram (-) hình hạt cà phê.

- Viêm kết mạc cấp tiết tố màng do vi khuẩn.

Tại mắt:

- + Mi phù nề, căng cứng khó mở. Sau 1-3 ngày mi mềm dần.
- + Kết mạc cương tụ, phù nề. Sau 1-3 ngày xuất hiện màng thật hoặc màng giả trên bề mặt kết mạc. Màng thường bản, màu xám. Màng thật khi bóc sẽ lộ lớp tổ chức liên kết phía dưới và chảy máu nhiều. Màng giả bóc dễ dàng và ít chảy máu.

- + Nếu không điều trị kịp thời có thể bị viêm loét giác mạc, viêm nội nhãn.

Toàn thân: Có thể có sốt, khó thở.

Cận lâm sàng:

- + Nhuộm soi: Vi khuẩn Gram (+)
- + Nuôi cấy: phân lập vi khuẩn.

- Viêm kết mạc do virus

Tại mắt:

- + Cảm giác xốn cộm như có bụi trong mắt.
- + Mi phù nề.
- + Kết mạc cương tụ, phù nề, ra nhiều tiết tố trắng hoặc dịch hồng.
- + Sau 3-5 ngày có thể thấy có giả mạc màu trắng ở kết mạc sụn mi dày mỏng tùy từng trường hợp.
- + Giác mạc có thể viêm chấm biểu mô.

Toàn thân:

- + Triệu chứng cảm cúm: nhức đầu nhẹ, đau mũi người sốt nhẹ...
- + Hạch trước tai.

4. ĐIỀU TRỊ

a. Nguyên tắc điều trị

- Điều trị tích cực và khẩn trương
- Điều trị tại chỗ và toàn thân
- Điều trị theo nguyên nhân
- Phát hiện nguồn lây để điều trị và phòng lây lan

b. Phác đồ điều trị

- Tại mắt:
 - + Bóc màng hằng ngày
 - + Rửa mắt liên tục bằng nước muối sinh lý 0,9 % để loại trừ mủ và tiết tố
 - + Trong những ngày đầu bệnh diễn biến nhanh, tra nhiều lần thuốc dưới dạng dung dịch (15-30 phút/lần) một trong các nhóm sau:
 - Aminoglycosid: tobramycin...
 - Fluoroquinolon: ofloxacin, ciprofloxacin, levofloxacin, moxifloxacin, gatifloxacin...
 - Thận trọng khi dùng Corticoid: Prednisolon acetat, Fluorometholon.
- Khi bệnh thuyên giảm có thể giảm số lần tra mắt.
- Phối hợp tra thuốc mỡ một trong các nhóm trên trưa và tối.
- + Dinh dưỡng giác mạc và nước mắt nhân tạo.

– Toàn thân: Chỉ dùng trong viêm kết mạc do lậu cầu, bạch hầu. Có thể dùng một trong các loại kháng sinh sau khi bệnh tiến triển nặng, kèm theo triệu chứng toàn thân.

+ Cephalosprin thế hệ 3:

Người lớn:

- Nếu giác mạc chưa loét: Liều duy nhất 1 gram tiêm bắp
- Nếu giác mạc bị loét: 1 gram x 3 lần / ngày tiêm tĩnh mạch

Trẻ em: Liều duy nhất 125mg tiêm bắp hoặc 25mg/kg cân nặng 2-3 lần/ngày x 7 ngày tiêm bắp.

+ Fluoroquinolon: chống chỉ định dùng cho trẻ em dưới 16 tuổi.

+ Thuốc nâng cao thể trạng.

5. TIẾN TRIỂN VÀ BIẾN CHỨNG

– Đối với hình thái viêm kết mạc do lậu cầu: Tốt nếu điều trị sớm và tích cực, có thể thủng hoại tử giác mạc nếu điều trị muộn và không tích cực.

– Đối với hình thái viêm kết mạc do bạch hầu thường không tốt nếu không điều trị toàn thân kịp thời và đúng.

– Đối với hình thái viêm kết mạc do vi rus: điều trị tích cực, đúng phác đồ bệnh sẽ khỏi sau 5-10 ngày, bệnh có thể kéo dài gây viêm giác mạc biểu mô.

6. PHÒNG BỆNH

- Điều trị bệnh lậu đường sinh dục (nếu có).
- Vệ sinh và tra thuốc sát khuẩn /kháng sinh cho trẻ sơ sinh ngay khi đẻ ra.
- Tiêm phòng đầy đủ các bệnh theo đúng qui định của trẻ.
- Luôn nâng cao thể trạng.
- Nếu bị bệnh cần điều trị tích cực tránh lây lan thành dịch.

TÀI LIỆU THAM KHẢO

1. Messmer EM. (2012): *Bacterial conjunctivitis-diagnosis and therapyupdate*. Klin Monbl Augenheikd. May;229(5):529-33.doi:10.1055/s-0031-1299523. Epub 2012 May 16. Review. German.

2. Hoàng Minh Châu, Phạm Ngọc Đông (2011): *Bệnh học kết mạc. Chương 1: Kết mạc – Giác mạc – Cung mạc*. Nhãn khoa tập 2, Nhà xuất bản y học, trang 12 – 14.

3. Hoàng Minh Châu (2004): *Viêm kết mạc do vi khuẩn. Chương 5: Kết mạc.* Nhân khoa giảm yếu tập 1. Nhà xuất bản y học, trang 114 - 116.
4. Hoàng Minh Châu (2004): *Viêm kết mạc do vi virus. Chương 5: Kết mạc.* Nhân khoa giảm yếu tập 1. Nhà xuất bản y học, trang 117 - 118.
5. Hoàng Minh Châu (2004): *Viêm kết mạc do chlamydia. Chương 5: Kết mạc.* Nhân khoa giảm yếu tập 1. Nhà xuất bản y học, trang 119 - 122.

b. Điều trị cụ thể

– Việc đầu tiên là phải loại trừ tác nhân gây dị ứng bằng rửa mắt bằng dung dịch như nước muối sinh lý.

– Dùng thuốc:

Thuốc tra:

+ Corticosteroid: prednisolon acetate 1%, fluorometholone 0,1% 6-8 lần/ngày, trong vài ngày đầu, sau đó bệnh giảm có thể tra rút xuống 3-4 lần/ngày và dừng khi các triệu chứng khỏi hẳn.

+ Nếu da mi phù, đỏ ngứa: bôi da mi mỡ có corticoid: mỡ hydrocortison 1%...bôi da mi 3 lần/ ngày

Thuốc uống:

+ Thuốc kháng histamin: có thể dùng 1 trong các loại thuốc chống dị ứng như: loratadine, fexofenadine hydrochloride.

+ Loratadine 10mg: Người lớn, trẻ em ≥ 12 tuổi: 1 viên/ngày

Trẻ em 6-12 tuổi ≥ 30 kg: 1 viên/ngày

Trẻ em 6-12 tuổi ≤ 30 kg: 1/2 viên/ngày

+ Fexofenadine hydrochloride: người lớn, trẻ em ≥ 12 tuổi: 60mg/viên x 2 lần/ngày hoặc 120mg-180mg/ 1 lần/ngày.

+ Trong những trường hợp có kèm theo triệu chứng toàn thân nặng cần phối hợp hoặc chuyển bệnh nhân đến chuyên khoa dị ứng.

5. TIẾN TRIỂN VÀ BIẾN CHỨNG

– Bệnh thường khỏi sau vài ngày.

– Bệnh có thể tái phát khi bệnh nhân lại tiếp xúc với dị nguyên gây dị ứng.

6. PHÒNG BỆNH

Tránh tiếp xúc với dị nguyên nếu xác định được tác nhân gây dị ứng.

TÀI LIỆU THAM KHẢO

1. Andrea Leonardi (2010): *Allergic disease of Conjunctiva and Cornea*, Cornea and external eye disease, chapter 8, pp97-116.

2. Etsuko Takamura, Eiichi Uchio, Nobuyuki Ebihara et al. *Japanese Guideline for Allergic Conjunctival Disease*, Allergology International, vol 60, N2, pp191-202.

3. Hoàng Minh Châu, " *Viêm kết mạc dị ứng do tiếp xúc*", Nhãn khoa giảm yếu tập 1. Nhà xuất bản y học, trang 127.

4. Hoàng Minh Châu, Phạm Ngọc Đông," *Viêm kết mạc dị ứng do tiếp xúc*", Nhãn khoa (tập 2). Nhà xuất bản y học, trang 21.
5. Tôn Kim Thanh, Hoàng Minh Châu, Phạm Khánh Vân, Hoàng Thị Phúc," *Viêm kết mạc dị ứng*", Bài giảng nhãn khoa bán phần trước nhãn cầu. Nhà xuất bản y học, trang 73-82.

VIÊM KẾT GIÁC MẠC MÙA XUÂN

1. ĐẠI CƯƠNG

Viêm kết giác mạc mùa xuân là một hình thái lâm sàng của viêm kết mạc dị ứng, gặp chủ yếu ở nam giới, tuổi thanh thiếu niên. Bệnh thường khởi phát ở trẻ em vào khoảng 4-5 tuổi, bệnh tiến triển mạn tính, thường theo mùa và hay có những đợt kịch phát.

2. NGUYÊN NHÂN

- Bệnh có cơ chế dị ứng rõ ràng, tuy nhiên việc xác định dị nguyên là gì còn gặp nhiều khó khăn.
- Dị nguyên thường gặp: phấn hoa, bụi nhà.. .
- Bệnh có liên quan mật thiết với sự thay đổi thời tiết lúc giao mùa (nhất là xuân hè), ánh nắng, thay đổi nội tiết và yếu tố di truyền.

3. CHẨN ĐOÁN

a. Lâm sàng

- Triệu chứng cơ năng
 - + Ngứa là dấu hiệu điển hình của viêm mùa xuân, thường xuất hiện thành từng cơn vào những giờ nhất định (có thể vào buổi sáng khi mới ngủ dậy lúc tiếp xúc với ánh nắng hoặc buổi chiều tối).
 - + Bệnh nhân có cảm giác như có dị vật trong mắt, cộm, sợ ánh sáng, chảy nước mắt, giảm thị lực. Dử mắt nhiều, có đặc điểm dính, dai và có thể kéo thành sợi.
- Dấu hiệu thực thể
 - Tổn thương đặc hiệu trong viêm mùa xuân:
 - + Nhú viêm hình đa giác: trên diện kết mạc sụn (chủ yếu mi trên, đôi khi cũng thấy có vài nhú to trên kết mạc sụn mi dưới) có những nhú đa giác, mặt phẳng xếp sát nhau với các rãnh ngăn cách sâu, mạch máu đan thành lưới trong lòng nhú. Trường hợp tiến triển nặng, các nhú phì đại khổng lồ với tiết tố nhày mù lấp đầy các khe giữa các nhú.
 - + Viêm giác mạc chấm nông: là tổn thương thường gặp trong những đợt bệnh tiến triển cấp. Các chấm bắt màu fluorescein dày đặc và đồng đều trên khắp diện giác mạc, gây kích thích chói sáng và co quắp mi. Triệu chứng này sẽ hết đi khi đợt viêm cấp được điều trị ổn định.
 - + Màng máu giác mạc: có hình thái giống lưới liềm màu xám, bờ sắc nét, các mạch máu đi song song hướng tâm, không nổi thành quai như mạch máu mắt hột.

+ Loét giác mạc: ổ loét có màu trắng xám, đáy phẳng, sạch, bờ gọn, đặc biệt ít gây kích thích, nếu không có bội nhiễm kèm theo, do vậy nên được gọi là “loét tro”.

– Các hình thái lâm sàng

Có 3 thể lâm sàng tùy vị trí tổn thương đặc hiệu: kết mạc sụn mi, rìa và hỗn hợp.

+ Hình thái sụn mi: cương tụ kết mạc kèm theo nhú tăng sản chủ yếu trên kết mạc sụn mi trên, hình thái nhú khác nhau tùy theo giai đoạn phát triển của bệnh.

+ Hình thái nhãn cầu: đặc trưng bởi cương tụ vùng rìa giác mạc, kết mạc vùng rìa dày lên, màu hồng xám hay vàng xám. Trong những trường hợp bệnh nặng trên nền kết mạc vùng rìa dày xuất hiện những chấm trắng (hạt Trantas).

+ Hình thái hỗn hợp: gồm tổn thương điển hình phối hợp cả ở vùng rìa và trên kết mạc sụn mi.

b. Cận lâm sàng

– Xét nghiệm tế bào học: chất nạo kết mạc sụn mi trên: có bạch cầu ái toan.

– Xét nghiệm tìm dị nguyên.

c. Chẩn đoán xác định:

– Lâm sàng:

+ Ngứa mắt, cộm mắt, chảy nước mắt, dử mắt dai dẳng.

+ Nhú viêm hình đa giác trên kết mạc sụn mi trên, viêm kết mạc vùng rìa.

– Cận lâm sàng:

+ Tế bào học: có bạch cầu ái toan.

d. Chẩn đoán phân biệt:

– Mắt hột:

+ Tổn thương đặc hiệu: hột trên kết mạc sụn mi, hột có thể ở tất cả các lứa tuổi.

+ Màng máu trên giác mạc: các mạch máu nối với nhau thành quai mạch.

– Viêm kết mạc hột

+ Viêm kết mạc hột có tổn thương đặc hiệu là: hột trên kết mạc sụn mi dưới thường cùng lứa tuổi, và hết khi điều trị viêm kết mạc ổn định.

+ Viêm kết mạc mùa xuân tổn thương đặc hiệu là: nhú viêm ở kết mạc sụn mi trên và nhú còn tồn tại trong thời gian dài dù điều trị chống viêm tích cực.

– Viêm kết mạc nhú gai khổng lồ

Thường tìm thấy nguyên nhân: kính tiếp xúc (bị cả 2 mắt), mũi chỉ khâu trên bề mặt nhãn cầu (thường chỉ ở 1 mắt). (Viêm kết mạc mùa xuân không thấy nguyên nhân trên mắt)

- Viêm kết mạc dị ứng do cơ địa
- + Tổn thương đặc hiệu: không có nhú viêm trên kết mạc sụn mi.
- + Thường kèm tổn thương trên da.
- Viêm kết mạc dị ứng theo mùa
- + Tổn thương đặc hiệu không có nhú viêm trên kết mạc sụn mi trên.
- + Tính chất theo mùa rõ.

4. ĐIỀU TRỊ

a. Nguyên tắc điều trị

- Tại mắt điều trị triệu chứng là chủ yếu
- + Chống dị ứng: kháng Histamin, ổn định dưỡng bào...
- + Chống viêm: corticoid.
- + Tăng cường dinh dưỡng cho biểu mô kết giác mạc, điều trị khô mắt phối hợp.
- + Điều trị ngoại khoa khi cần thiết.
- Toàn thân:
- + Điều trị giải mẫn cảm nếu tìm được dị nguyên.
- + Nếu ngoài biểu hiện ở mắt bệnh nhân còn có các biểu hiện dị ứng ở các cơ quan khác: viêm mũi dị ứng, hen phế quản, viêm da dị ứng... cần dùng thuốc chống dị ứng toàn thân (uống hoặc tiêm), cần thiết phải phối hợp điều trị với chuyên khoa dị ứng.

b. Điều trị cụ thể:

- Ngoài cơn kịch phát

Tra tại chỗ

+ Các thuốc kháng histamin và ổn định dưỡng bào như: Pemirolast K 0,1% tra mắt 3 lần/ngày, Olopatadine hydrochloride 0,2% tra mắt 1 lần/ngày, Ketotifen 0,025% tra mắt 2 lần/ngày, Epinastine HCL 0,05% tra mắt 2 lần/ngày...cho đến khi hết triệu chứng. Có thể dùng lại khi xuất hiện bệnh.

+ Nước mắt nhân tạo như: Cacboxymethyl cellulose sodium, Polyethylene glycol 0,4% và Propylen glycol 0,3%, acid Hyaluronic tra mắt 4 lần/ngày.

- Trong cơn kịch phát

Tra theo phác đồ như ngoài cơn kịch phát.

+ Phối hợp với thuốc tra có corticosteroid : Prednisolon acetate 1% hoặc Fluorometholon 0,1%: 4-6lần/ngày, tra một đợt 7-10 ngày.(khi dùng corticosteroid để điều trị cơn kịch phát phải lưu ý những tác dụng phụ của corticoid, đặc biệt là biến chứng tăng nhãn áp: phải theo dõi nhãn áp định kỳ)

+ Thuốc kháng sinh nhỏ mắt: phòng nhiễm trùng, có thể dùng 1trong các loại chỉ có kháng sinh đơn độc hoặc thuốc phối hợp cả kháng sinh và corticosteroid: 3-4 lần/ngày.

+ Thuốc co mạch: Naphazoline HCL hoặc Naphazolin Nitrat đơn thuần 3 – 4 lần/ngày hoặc thuốc nhỏ mắt phối hợp cả thuốc co mạch và kháng histamin: Naphazoline HCL và Pheniramin maleat tra mắt 3-4 lần/ngày....dùng trong thời gian ngắn 3-5 ngày giúp làm giảm nhanh triệu chứng đỏ mắt và ngứa mắt.

5. TIẾN TRIỂN VÀ BIẾN CHỨNG.

– Tiến triển.

+ Bệnh hay có những đợt kịch phát dù có điều trị liên tục.

+ Một số trường hợp bệnh có thể thuyên giảm khi bệnh nhân đến tuổi dậy thì.

– Biến chứng.

+ Tổn thương giác mạc: viêm giác mạc, loét giác mạc, loét thủng giác mạc, sẹo giác mạc.

+ Biến chứng do dùng thuốc có Corticoid: tăng nhãn áp, đục thủy tinh thể.

6. PHÒNG BỆNH

– Hạn chế tiếp xúc với nắng, gió.

– Trong đợt kịch phát phải đến khám và điều trị tích cực.

– Ngoài đợt kịch phát vẫn nên khám định kỳ.

TÀI LIỆU THAM KHẢO

1. Andrea Leonardi (2010): *Allergic disease of Conjunctiva and Cornea*, Cornea and external eye disease, chapter 8, pp97-116

2. Hoàng Minh Châu, “*Viêm kết giác mạc mùa xuân*”, Nhãn khoa giản yếu (Tập 1), Nhà xuất bản y học, trang 123-127.

3. Hoàng Minh Châu, Phạm Ngọc Đông, “*Viêm kết giác mạc mùa xuân*”, Nhãn khoa (Tập 2), Nhà xuất bản y học, trang 18-21.

4. Sunil Kumar, “ *Vernal keratoconjunctivitis: a major review*”, Acta Ophthalmol 2009;87:pp133-147.

5. Tôn Kim Thanh, Hoàng Minh Châu, Phạm Khánh Vân, Hoàng Thị Phúc, “*Viêm kết mạc dị ứng*”, Bài giảng nhãn khoa bán phần trước nhãn cầu, Nhà xuất bản y học, trang 73-82.

VIÊM LOÉT GIÁC MẠC DO VI KHUẨN

1. ĐỊNH NGHĨA

Viêm loét giác mạc do vi khuẩn (bacterial keratitis) là hiện tượng mất tổ chức giác mạc do hoại tử gây ra bởi một quá trình viêm trên giác mạc do vi khuẩn, là một nguyên nhân thường gặp gây mù loà.

2. NGUYÊN NHÂN

Các loại vi khuẩn thường gặp gây viêm loét giác mạc

1. Vi khuẩn Gr(+): *Staphylococcus aureus*, *Streptococcus pneumoniae*, *Staphylococcus epidermidis*, *Mycobacterium*, *Nocardia*...

2. Vi khuẩn Gr(-): *Pseudomonas aeruginosa*, *Moraxella*, *Hemophilus influenzae*, ...

3. CHẨN ĐOÁN

a. Lâm sàng

- Triệu chứng cơ năng
- + Đau nhức mắt, cộm chói, sợ ánh sáng, chảy nước mắt.
- + Nhìn mờ hơn, có thể chỉ cảm nhận được ánh sáng.
- Triệu chứng thực thể
- + Kết mạc cương tụ rìa.
- + Trên giác mạc có một ổ loét ranh giới không rõ, đáy ổ loét thường phủ một lớp hoại tử bản. Khi nhuộm giác mạc bằng fluorescein 2% ổ loét sẽ bắt màu xanh, nếu ổ loét hoại tử nhiều sẽ có màu vàng xanh.
- + Giác mạc xung quanh ổ loét bị thâm lậu.
- + Móng mắt cũng có thể bị phù nề, mất sắc bóng. Đồng tử thường co nhỏ, có thể dính vào mặt trước thể thủy tinh, tuy nhiên khó quan sát.

b. Cận lâm sàng

- Bệnh phẩm: là chất nạo ổ loét.
- Soi tươi: thấy có vi khuẩn.
- Soi trực tiếp: xác định vi khuẩn gram (+) hay gram (-).
- Nuôi cấy vi khuẩn: xác định được các loại vi khuẩn gây bệnh: tụ cầu, liên cầu, trực khuẩn mũ xanh,...Nếu có điều kiện có thể kết hợp làm kháng sinh đồ để xác định kháng sinh điều trị phù hợp.

d. Chẩn đoán xác định

- Ổ loét giác mạc có đặc điểm: bờ nhám nhờ, ranh giới không rõ, đáy thường phủ lớp hoại tử bản, giác mạc xung quanh thâm lậu nhiều.
- Xét nghiệm vi sinh chất nạo ổ loét sẽ tìm thấy vi khuẩn.

e. Chẩn đoán phân biệt

- Loét giác mạc do nấm: một ổ loét ranh giới rõ, bờ gọn, đáy ổ loét thường phủ một lớp hoại tử dày, đóng thành vảy gồ cao, bề mặt vảy khô ráp và khó bóc. Xét nghiệm vi sinh chất nạo ổ loét sẽ tìm thấy nấm.
- Loét giác mạc do virus herpes: ổ loét có hình cành cây hoặc địa đồ, nhu mô xung quanh thâm lậu ít. Xét nghiệm tế bào học chất nạo bờ ổ loét sẽ thấy một trong các hình ảnh: tế bào nhiều nhân, hiện tượng đông đặc nhiễm sắc chất quanh rìa nhân, tế bào thoái hóa nhân trương hoặc tìm thấy tiểu thể Lipschutz. Xét nghiệm PCR chất nạo bờ ổ loét hoặc thủy dịch sẽ tìm được gen của virus herpes.
- Loét giác mạc do amip (acanthamoeba): giác mạc có ổ loét tròn hoặc bầu dục, xung quanh có vòng thâm lậu đặc (áp xe vòng). Xét nghiệm vi sinh chất nạo ổ loét sẽ tìm thấy acanthamoeba.

4. ĐIỀU TRỊ

a. Nguyên tắc điều trị

- Cần phải tìm được vi khuẩn gây bệnh và điều trị bằng kháng sinh nhạy cảm với loại vi khuẩn đó (dựa vào kháng sinh đồ), nếu không xác định được loại vi khuẩn gây bệnh cần phải dùng kháng sinh phổ rộng.
- Điều trị bằng thuốc tra mắt là chính, có thể kết hợp với dùng đường toàn thân.
- Phối hợp điều trị triệu chứng và biến chứng.
- Điều trị ngoại khoa khi cần thiết.

b. Điều trị cụ thể

Kháng sinh chống vi khuẩn (theo kháng sinh đồ). Nếu không có kết quả kháng sinh đồ thì điều trị như sau:

- Thuốc tra mắt:
 - + Nếu do vi khuẩn gram (-): tobramycin 0,3% hoặc levofloxacin 0,5%
 - + Nếu do vi khuẩn gram (+): ofloxacin 0,3% hoặc moxifloxacin 0,5% hoặc gatifloxacin 0,5%. Hai thuốc sau có phổ kháng khuẩn rộng nên có thể dùng điều trị cả vi khuẩn gram (-). Cách dùng: Ngày đầu có thể tra mắt liên tục cách nhau 30 phút, những ngày sau tra mắt 10 lần/ ngày.

- Thuốc uống: có thể dùng một trong các loại kháng sinh sau
- + Cefuroxime axetil 250 mg ngày uống 2-3 viên chia 2 lần, trong 5-7 ngày.
- + Ofloxacin 0,2 g ngày uống 2 viên chia 2 lần, trong 5-7 ngày
- + Truyền rửa mắt liên tục trong những trường hợp nặng bằng kháng sinh (gentamycin 4mg x2 ống) và nước nuôi sinh lý (nacl 0,9%) x 200 ml.
- Điều trị phối hợp
- + Chống viêm non- steroid: Tra mắt: dung dịch indomethacine 0,1% tra mắt 4 lần/ngày.
- + Giảm đồng tử, liệt cơ mi: Dùng atropin 1- 4 % tra mắt 2 lần mỗi ngày. Nếu đồng tử không giãn phải tiêm tách dính mống mắt (tiêm dưới kết mạc bốn điểm cạnh rìa) hỗn hợp: atropin 1% và adrenalin 0,1%.
- Tăng cường dinh dưỡng tại chỗ và toàn thân.
- Hạ nhãn áp: khi loét giác mạc gây tăng nhãn áp, loét dọa thủng hoặc thủng. Uống acetazolamide 250 mg 2 viên mỗi ngày chia 2 lần. Cần phối hợp với uống kali chloride 0,6 g uống 2 viên mỗi ngày chia 2 lần tránh mất kali.
- Tiêm huyết thanh tự thân dưới kết mạc: có tác dụng tăng cường dinh dưỡng cho giác mạc và hạn chế hoại tử giác mạc. Dùng trong những trường hợp loét hoại tử nhiều (đặc biệt do trực khuẩn mũ xanh).
- Chống chỉ định tuyệt đối dùng corticoid trong giai đoạn ổ loét đang tiến triển.

5. TIẾN TRIỂN VÀ BIẾN CHỨNG

a. Tiến triển

Loét giác mạc do vi khuẩn là một bệnh nặng, nhất là những bệnh nhân được điều trị muộn và đã dùng corticoid trước đó. Khi bệnh khỏi sẽ để lại sẹo trên giác, ảnh hưởng đến thị lực của người bệnh.

b. Biến chứng

- Loét giác mạc dọa thủng (phồng màng Descemet).
- Tăng nhãn áp.
- Trường hợp nặng có thể gây loét thủng giác mạc, viêm mũ nội nhãn.

6. PHÒNG BỆNH

- Luôn giữ gìn mắt sạch sẽ, tránh những sang chấn vào mắt.
- Khi bị chấn thương trên giác mạc cần phải phát hiện và điều trị kịp thời bằng các kháng sinh tra mắt để phòng biến chứng viêm loét giác mạc do vi khuẩn.

– Cần phải điều trị các bệnh mắt là yếu tố thuận lợi gây viêm loét giác mạc: lông quặm, lông xiêu, hờ mi,...

TÀI LIỆU THAM KHẢO

1. Bourcier T, Thomas F, Borderie V, et all (2003): *Bacterial keratitis: predisposing factors, clinical and microbiological review of 300 cases*. Br J Ophthalmol. Jul;87(7):834-8.
2. Dahlgren MA, Lingappan A, Wilhelmus KR. (2007) *The clinical diagnosis of microbial keratitis*. Am J Ophthalmol. Jun;143(6):940-944. Epub Apr 3.
3. Gicquel JJ, Bejjani RA, Ellies P, et all (2007): *Amniotic membrane transplantation in severe bacterial keratitis*. Cornea. Jan;26(1):27-33.
4. Mary E Marquart, Emma BH Hume, Xiadong Zheng, et all (2002): *Bacterial Keratitis*. Textbook of ophthalmology, vol 2: 991-1009. Japee Brothers Medical Publishers, New Delhi.
5. Raymond L.M. Wong, R.A. Gangwani, Lester W.H. Yu, et all (2012): *New Treatment for Bacterial Keratitis*. J Ophthalmol. Sep, 28 (5): 125-130.

VIÊM LOÉT GIÁC MẠC DO NẤM

1. ĐỊNH NGHĨA

Loét giác mạc do nấm là hiện tượng mất tổ chức giác mạc do hoại tử, gây ra bởi một quá trình viêm trên giác mạc do nấm, là một nguyên nhân gây mù loà.

2. NGUYÊN NHÂN

Có nhiều loại nấm có thể gây viêm loét giác mạc: *Aspergillus Fumigatus*, *Fusarium Solant*, *Candida Albicans*, *Histoblasma*, *Cephalosporum*,...

3. CHẨN ĐOÁN

a. Lâm sàng

- Triệu chứng cơ năng
 - + Đau nhức mắt, cộm chói, sợ ánh sáng, chảy nước mắt.
 - + Nhìn mờ hơn, có thể chỉ cảm nhận được ánh sáng.
- Triệu chứng thực thể
 - + Kết mạc cương tụ rìa.
 - + Trên giác mạc có một ổ loét ranh giới rõ, bờ gợn thường có hình tròn hoặc hình bầu dục. Đáy ổ loét thường phủ một lớp hoại tử dày, đóng thành vảy gồ cao, bề mặt vảy khô ráp và khó bóc.
 - + Xung quanh ổ loét có thâm lậu, mặt sau giác mạc ở vị trí ổ loét có thể có màng xuất tiết bám.
 - + Tiền phòng có thể có ngấn mủ. Mủ thường xuất hiện rồi mất đi, xuất hiện nhiều lần như vậy.
 - + Móng mắt cũng có thể phù nề, mất sắc bóng. Đồng tử thường co nhỏ, có thể dính vào mặt trước thể thủy tinh, tuy nhiên khó quan sát.
- Cận lâm sàng
 - + Bệnh phẩm: là chất nạo ổ loét.
 - + Soi tươi, soi trực tiếp: thấy có nấm.
 - + Nuôi cấy trên trường Sabouraud có đường: xác định được loại nấm gây bệnh.

b. Chẩn đoán phân biệt

- Loét giác mạc do vi khuẩn: ổ loét ranh giới không rõ, đáy ổ loét thường phủ một lớp hoại tử bản. Làm xét nghiệm vi sinh chất nạo ổ loét sẽ tìm thấy vi khuẩn.

– Loét giác mạc do virus Herpes: ổ loét có hình cánh cây hoặc địa đồ, nhu mô xung quanh thâm lậu ít. Xét nghiệm tế bào học chất nạo bờ ổ loét sẽ thấy một trong các hình ảnh: Tế bào nhiều nhân hiện tượng đông đặc nhiễm sắc chất quanh rìa nhân, tế bào thoái hóa nhân trương hoặc tìm thấy tiểu thể Lipschutz. Xét nghiệm PCR chất nạo bờ ổ loét hoặc thủy dịch sẽ tìm được gen của virus Herpes.

– Loét giác mạc do Amip (Acanthamoeba): giác mạc có ổ loét tròn hoặc bầu dục, xung quanh có vòng thâm lậu đặc (áp xe vòng). Xét nghiệm vi sinh chất nạo ổ loét sẽ tìm thấy Acanthamoeba.

4. ĐIỀU TRỊ

a. Nguyên tắc chung

– Điều trị bằng phối hợp các loại thuốc kháng nấm đặc hiệu, phối hợp với thuốc kháng sinh tra tại mắt để phòng bội nhiễm.

– Thuốc chống viêm non-steroid tra tại mắt, uống.

– Dinh dưỡng: Tăng cường hàn gắn tổn thương: Tra tại mắt, uống.

– Phối hợp điều trị triệu chứng và biến chứng.

– Phối hợp điều trị ngoại khoa khi cần thiết.

b. Điều Trị cụ thể

– Tại mắt:

+ Natamycin: tra mắt 10 – 15 lần mỗi ngày tùy mức độ nặng của bệnh.

+ Ketoconazole: tra mắt 10 - 15 lần mỗi ngày.

+ Ngoài ra có thể phối hợp dùng amphotericin B pha với glucose 5% để nhỏ mắt với nồng độ 0,15% hoặc truyền rửa mắt liên tục với nồng độ 0,02%.

+ Nếu ổ loét nặng kèm theo mũ tiền phòng có thể tiêm tiền phòng amphotericin B (mỗi lần tiêm 5 μ g/0,1 ml), có thể tiêm 2 hoặc 3 lần cách nhau 1 tuần. Nếu ổ thâm lậu đặc có thể tiêm nhu mô giác mạc (với liều lượng như tiêm tiền phòng).

+ Chấm lugol 5% vào ổ loét hàng ngày.

+ Điện di IK 2% hàng ngày.

+ Chống viêm non – steroid: tra mắt indomethacin.

+ Giãn đồng tử, liệt cơ thể mi: Atropin 1 – 4% tra mắt 4 lần mỗi ngày. Nếu đồng tử không giãn phải tiêm tách dính mống mắt (tiêm dưới kết mạc bốn điểm cạnh rìa) hỗn hợp: Atropin 1% và Adrenalin 0,1%.

+ Tăng cường dinh dưỡng.

– Toàn thân: Intraconazole 0,1g ngày uống 2 viên uống một lần sau ăn trong 20 đến 30 ngày.

Lưu ý: các thuốc uống chống nấm chống chỉ định dùng cho phụ nữ có thai và cho con bú. Có thể dùng thuốc kéo dài tùy theo tiến triển của bệnh nhưng phải kiểm tra chức năng gan định kỳ cho bệnh nhân.

+ Uống : các vitamin.

+ Hạ nhãn áp: khi loét giác mạc gây tăng nhãn áp. Uống acetazolamide 250 mg ngày 2 viên chia 2 lần. Cần phối hợp với uống Kaldium 0,6 g, 2 viên mỗi ngày chia 2 lần để tránh mất kali.

+ Chống chỉ định tuyệt đối dùng corticoid.

5. TIẾN TRIỂN VÀ BIẾN CHỨNG

a. Tiến triển

Loét giác mạc do nấm là một bệnh nặng, điều trị khó khăn. Bệnh thường tiến triển nặng ở những bệnh nhân được điều trị muộn và đã dùng corticoid trước đó. Khi bệnh khỏi sẽ để lại sẹo trên giác, ảnh hưởng đến thị lực của người bệnh.

b. Biến chứng và điều trị

- Loét giác mạc doạ thủng hoặc thủng
- Tăng nhãn áp dùng thuốc không đỡ có thể phải mổ lỗ dò.
- Trường hợp loét giác mạc nặng có thể biến chứng sang viêm nội nhãn.

6. PHÒNG BỆNH

- Luôn giữ gìn mắt sạch sẽ và tránh các sang chấn.
- Khi bị chấn thương mắt (đặc biệt là chấn thương trên giác mạc) cần phải đến ngay các cơ sở y tế để rửa mắt và tra mắt bằng thuốc sát khuẩn (Betadin 5%). Cần theo dõi chặt chẽ tổn thương trên giác mạc.

TÀI LIỆU THAM KHẢO

1. Chen HC, Tan HY, Hsiao CH, Huang SC, et al (2006): *Amniotic membrane transplantation for persistent corneal ulcers and perforation in acute fungal keratitis*. Cornea, Jun;25(5):564-72.
2. Namrata Sharma, Rasuk B Vajpayee, Vishal Gupta, Tanuj Dada (2002): *Fungal Keratitis*. Textbook of ophthalmology, vol 2: 1032-1037. Japee Brothers Medical publishers, New Delhi.
3. Thomas PA. (2003): *Fungal infection of the cornea*. Eye (Lond). Nov;17(8):852-62. Review.

4. Xie L, Zhai H, Shi W. (2007): *Penetrating keratoplasty for corneal perforation in fungal keratitis*. Cornea, Feb;26(2):158-62
5. Yildiz EH, Abdalla YF, Elsahn AF, et al(2010): *Update on fungal keratitis from 1999 to 2008*. Cornea. 2010 Dec;29(12):1406-11

VIÊM GIÁC MẠC DO HERPES

1. ĐỊNH NGHĨA

Viêm giác mạc do herpes là hiện tượng thâm nhiễm tế bào viêm và hoại tử gây tổn thương mắt tổ chức giác mạc do herpes.

2. NGUYÊN NHÂN

Do virus herpes có tên khoa học là herpes simplex virus (HSV) thuộc họ herpes viridae. Herpes có 2 type: type 1 (HSV-1) gây bệnh ở nửa trên cơ thể từ thất lưng trở lên (gây viêm loét giác mạc), type 2 (HSV-2) gây bệnh ở nửa dưới cơ thể từ thất lưng trở xuống. Tuy nhiên, có trường hợp HSV-2 gây bệnh ở mắt do mắt bị nhiễm dịch tiết đường sinh dục (đặc biệt ở trẻ sơ sinh) nhưng rất hiếm gặp.

3. CHẨN ĐOÁN

a. Lâm sàng

- Triệu chứng cơ năng
- + Đau nhức mắt.
- + Kích thích: cộm chói, chảy nước mắt, sợ ánh sáng.
- + Thị lực: giảm nhiều hay ít tùy mức độ tổn thương.
- Triệu chứng thực thể

Tổn thương của giác mạc do herpes có đặc điểm: đa dạng, hay tái phát, gây giảm hoặc mất cảm giác giác mạc.

- + Loét giác mạc hình cành cây: là triệu chứng đặc trưng và điển hình.
- + Loét giác mạc hình địa đồ.
- + Viêm giác mạc hình đĩa: nhu mô giác mạc trung tâm thâm lậu làm cho giác mạc phù dày lên về phía nội mô, có thể có nếp gấp màng Descemet, tua sau giác mạc.
- + Viêm nhu mô kẽ: là hình thái nặng ngay từ đầu. Trong nhu mô có những đám thâm lậu màu trắng vàng, ranh giới không rõ (hình phomat). Có thể có vành phản ứng miễn dịch cạnh tổn thương.
- + Viêm màng bồ đào: tổn thương giác mạc do herpes có thể kèm theo viêm màng bồ đào hoặc viêm bán phần trước. Khám lâm sàng sẽ thấy: có tua mắt sau giác mạc, tế bào viêm trong thủy dịch (Tyndall tiền phòng), đồng tử co nhỏ, có thể dính vào mặt trước thể thủy tinh. Đây là hình thái nặng, khó điều trị.
- + Cảm giác giác mạc: bị giảm hoặc mất.

Ngoài ra bệnh nhân có thể bị sốt, nổi hạch trước tai. Xuất hiện mụn nước ở mép, mặt,...

b. Cận lâm sàng

– Xét nghiệm tế bào học: bệnh phẩm là chất nạo bờ ổ loét, sẽ thấy các tổn thương:

+ Tế bào biểu mô nhiều nhân.

+ Hiện tượng đông đặc nhiễm sắc chất quanh rìa nhân (nhiễm sắc chất áp ven): là dấu hiệu điển hình.

+ Có tiểu thể Lipschutz: là dấu hiệu đặc hiệu.

+ Tế bào biểu mô thoái hóa tương.

– Xét nghiệm PCR: tìm gen của virus herpes, bệnh phẩm là chất nạo bờ ổ loét hoặc thủy dịch. Xét nghiệm có tính đặc hiệu cao.

c. Chẩn đoán xác định

– Loét giác mạc hình cành cây, hình địa đồ hoặc viêm giác mạc hình đĩa.

– Cảm giác giác mạc giảm.

– Xét nghiệm tế bào học chất nạo bờ ổ loét thấy một hay nhiều dấu hiệu: tế bào nhiều nhân, hiện tượng đông đặc nhiễm sắc chất quanh rìa nhân, tế bào biểu mô thoái hóa nhân tương, hoặc tìm thấy tiểu thể Lipschutz.

– Xét nghiệm PCR: tìm được gen của virus herpes.

d. Chẩn đoán phân biệt

– Loét giác mạc do vi khuẩn: ổ loét bờ không rõ, thường nham nhở, thâm lậu hoặc hoại tử nhiều. Xét nghiệm vi sinh chất nạo ổ loét sẽ tìm thấy vi khuẩn.

– Loét giác mạc do nấm: ổ loét thường có hình tròn hoặc bầu dục, đáy phủ bởi lớp hoại tử dày, gồ cao, nhu mô xung quanh ổ loét có thâm lậu vệ tinh. Xét nghiệm vi sinh chất nạo ổ loét sẽ tìm thấy nấm.

– Loét giác mạc do acanthamoeba: ổ loét giác mạc thường kèm theo áp xe vòng. Xét nghiệm vi sinh sẽ tìm thấy acanthamoeba.

4. ĐIỀU TRỊ

a. Nguyên tắc chung

– Dùng thuốc ức chế tổng hợp axit nhân (AND) của virus đường tra và uống.

– Phối hợp điều trị thuốc chống viêm, tăng cường dinh dưỡng và kháng sinh chống bội nhiễm khi cần thiết.

- Điều trị biến chứng

b. Điều trị cụ thể

- Điều trị đặc hiệu

+ Thuốc tra mắt: dùng một trong các loại thuốc sau

- Acyclovir 3%: tra mắt 5 lần mỗi ngày.

• IDU (5 Iodo 2 Deoxyuridin): thuốc có dạng nước hoặc mỡ. Thuốc không ngấm sâu vào giác mạc được nên dùng trong trường hợp có tổn thương nông. Tra thuốc 5 lần/ngày (không nên dùng quá 15 ngày do có thể gây độc biểu mô giác mạc).

• TFT (Trifluoro Thymidin): dạng nước hoặc mỡ. Thuốc có thể ngấm sâu, nhanh vào giác mạc. Tra mắt 5 lần mỗi ngày.

+ Thuốc uống: Acyclovir viên 200 mg, 800mg. Thường dùng viên Acyclovir 200mg, uống ngày 5 viên chia 5 lần trong 7-10 ngày. Trẻ em dưới 2 tuổi liều dùng bằng nửa liều của người lớn, trẻ em trên 2 tuổi dùng bằng liều người lớn.

- Điều trị bổ sung

+ Chống bội nhiễm vi khuẩn: dùng kháng sinh phổ rộng tra mắt, một trong các loại sau: tobramycin, ofloxacin: tra mắt 5 lần mỗi ngày.

+ Thuốc giãn đồng tử, liệt cơ thể mi: tra atropin 1-4% khi có phản ứng màng bồ đào.

+ Thuốc chống viêm steroid: dùng trong các trường hợp sau

- Viêm giác mạc hình đĩa.
- Viêm nhu mô kể khi có phản ứng màng bồ đào.

Dùng corticoid dạng tra mắt. Tuy nhiên, cần hết sức thận trọng và bao giờ cũng phải dùng kèm với thuốc chống virus. Khi bệnh thoái triển phải dùng liều giảm dần.

+ Điện di dionin: giúp làm giảm thâm lậu và hạn chế hình thành sẹo giác mạc.

+ Tăng cường dinh dưỡng tại chỗ và toàn thân.

+ Ghép màng ối: với những trường hợp bệnh kéo dài, ổ loét khó hàn gắn, có thể phẫu thuật gọt giác mạc ghép màng ối sẽ cho kết quả tốt.

- Điều trị chống tái phát

Có thể dùng liều acyclovir 200 mg ngày uống 4 viên chia 2 lần trong 1 đến 2 năm để phòng tái phát. Ngoài ra bệnh nhân cần có cuộc sống lành mạnh để tăng cường sức đề kháng.

5. TIỀN TRIỂN VÀ BIẾN CHỨNG

Nếu không được phát hiện sớm và điều trị kịp thời bệnh có thể gây ra một số biến chứng

- Loét giác mạc doạ thủng (phồng màng Descemet) hoặc thủng.
- Tăng nhãn áp do phản ứng màng bồ đào.
- Trường hợp nặng có thể biến chứng viêm mủ nội nhãn.

6. PHÒNG BỆNH

– Tránh bị sơ nhiễm herpes (HSV và varicella zoster): bằng cách tránh xa các nguồn lây là dịch tiết từ những tổn thương của người bệnh bị herpes. Nếu người mẹ mang thai bị herpes đường sinh dục thì phải điều trị khỏi trước khi sinh hoặc phải mổ đẻ để tránh lây nhiễm cho con.

– Khi đã bị nhiễm herpes: phải nâng cao thể trạng bằng việc tập luyện, có chế độ làm việc, sinh hoạt lành mạnh để tránh herpes tái phát.

TÀI LIỆU THAM KHẢO

1. Gupta N, Sachdev R, Sinha R, Titiyal JS, Tandon R.(2011) *Herpes zoster ophthalmicus: disease spectrum in young adults*. Middle East Afr J Ophthalmol. Apr;18(2):178-82.
2. Kaufman HE. (2011) *Adenovirus advances: new diagnostic and therapeutic options*. Curr Opin Ophthalmol. Jul;22(4):290-3. Review.
3. Kennedy DP, Clement C, Arceneaux RL, Bhattacharjee PS, Huq TS, Hill JM. (2011) *Ocular herpes simplex virus type 1: is the cornea a reservoir for viral latency or a fast pit stop?*. Cornea. Mar;30(3):251-9.
4. Kolb AW, Schmidt TR, Dyer DW, Brandt CR. (2011) *Sequence variation in the herpes simplex virus U(S)1 ocular virulence determinant*. Invest Ophthalmol Vis Sci. Jun 28;52(7):4630-8.
5. Seitz B, Heiligenhaus A. (2011) *Herpetic keratitis: Various expressions require different therapeutic approaches*. Ophthalmologe. Apr;108(4):385-95.

VIÊM LOÉT GIÁC MẠC DO AMIP (ACANTHAMOEBA)

1. ĐỊNH NGHĨA

Loét giác mạc do acanthamoeba là hiện tượng mất tổ chức giác mạc do hoại tử gây ra bởi một quá trình viêm trên giác mạc do acanthamoeba.

2. NGUYÊN NHÂN

Acanthamoeba là sinh vật đơn bào (amoeba) có nhiều trong không khí, đất, nước nguồn tự nhiên, tồn tại ở 2 dạng: dạng hoạt động (gây viêm loét giác mạc) và dạng nang (dạng này rất bền vững với mọi tác động hóa, lý do đó tồn tại rất lâu trong môi trường). Bệnh thường gặp ở những người đeo kính tiếp xúc không đúng cách, sau sang chấn ở mắt (bụi, que chọc, đất cát bắn vào mắt).

3. CHẨN ĐOÁN

a. Lâm sàng

- Triệu chứng cơ năng
 - + Nhìn mờ, chói, chảy nước mắt.
 - + Đau nhức rất nhiều (đôi khi không tương xứng với tổn thương trên giác mạc).
- Triệu chứng thực thể
 - + Giai đoạn sớm (1-4 tuần đầu): tổn thương không điển hình với những ổ viêm quanh rìa. Đôi khi có viêm giác mạc chấm nông hoặc loét giác mạc hình cành cây (giống viêm loét giác mạc do herpes).
 - + Giai đoạn muộn: giác mạc có ổ loét tròn hoặc hình bầu dục, xung quanh có vòng thâm lậu đặc (áp xe vòng). Có thể có mũ tiền phòng.
 - + Khi bệnh tiến triển, áp xe lan vào các lớp sâu của giác mạc và ra cùng mạc. có thể lan vào nội nhãn.

b. Cận lâm sàng

- Soi tươi
 - + Bệnh phẩm: là chất nạo ổ loét.
 - + Phương pháp nhuộm: Giemsa hoặc Gram.
 - + Thấy hình ảnh nang của acanthamoeba hình sao hoặc đa diện với 2 lớp vỏ, diện tích gần bằng tế bào biểu mô, bắt màu đỏ tím.
 - Nuôi cấy: trên môi trường thạch nghèo có thể quan sát được thể hoạt động của acanthamoeba.

c. Chẩn đoán xác định

- Bệnh nhân đau nhức nhiều (triệu chứng đau đôi khi không tương xứng với tổn thương trên giác mạc).
- Ổ loét giác mạc hình tròn hoặc bầu dục, xung quanh có thể có áp xe vòng.
- Xét nghiệm vi sinh chất nạo ổ loét phát hiện thấy acanthamoeba.

d. Chẩn đoán phân biệt

– Loét giác mạc do vi khuẩn: ổ loét giác mạc ranh giới không rõ, đáy thường phủ một lớp hoại tử bẩn. Xét nghiệm vi sinh chất nạo ổ loét sẽ tìm thấy vi khuẩn.

– Loét giác mạc do nấm: ổ loét ranh giới rõ, bờ gợn thường có hình tròn hoặc hình bầu dục. Đáy ổ loét thường phủ một lớp hoại tử dày, đóng thành vảy gồ cao, bề mặt vảy khô ráp và khó bóc. Từ ổ loét có thể có những nhánh thâm lậu chạy vào nhu mô (thâm lậu hình lông vũ), có thể có những ổ áp xe nhỏ xung quanh ổ loét (ổ áp xe vệ tinh). Xét nghiệm vi sinh chất nạo ổ loét sẽ tìm thấy nấm.

– Loét giác mạc do herpes: ổ loét giác mạc điển hình có hình cành cây hoặc địa đồ, xung quanh thâm lậu ít, cảm giác giác mạc giảm. Xét nghiệm tế bào học chất nạo bờ ổ loét sẽ thấy một trong các hình ảnh: tế bào nhiều nhân, hiện tượng đông đặc nhiễm sắc chất quanh rìa nhân, tế bào thoái hóa nhân trương hoặc tìm thấy tiểu thể Lipschutz. Xét nghiệm PCR chất nạo bờ ổ loét hoặc thủy dịch sẽ tìm được gen của virus herpes.

4. ĐIỀU TRỊ

a. Nguyên tắc chung

- Điều trị nguyên nhân: bằng thuốc đặc hiệu.
- Thuốc chống viêm (không dùng corticosteroid) tra tại mắt và đường uống.
- Thuốc giãn đồng tử, liệt cơ thể mi tra tại mắt.
- Thuốc dinh dưỡng: tra tại mắt và uống.
- Điều trị ngoại khoa: gọt giác mạc, ghép giác mạc.

b. Điều trị cụ thể

Điều trị nguyên nhân: thường dùng phối hợp các loại thuốc

- + Thuốc đặc hiệu: propamidin isethionat 0,1% tra 2 giờ/lần.
- + Phối hợp 3 kháng sinh tra mắt: neomycin, polymyxin B và gramicidin tra 8-10 lần/ngày.

+ Kháng sinh chống nấm nhóm imidazol: tra tại mắt hoặc uống ketoconazol 200mg x 2 viên/ngày hoặc itraconazol 100 mg x 2 viên/ ngày (thường uống 1 lần sau ăn).

- + Chấm lugol 5%: trong trường hợp ổ loét rộng, nông.
- + Thuốc chống viêm non-steroid: tra mắt indomethacin.
- + Uống thuốc chống viêm giảm phù nề.
- + Tra mắt Atropin 1%, 2%.
- + Tăng cường dinh dưỡng tại chỗ và toàn thân.

5. TIẾN TRIỂN VÀ BIẾN CHỨNG

a. Tiến triển

Loét giác mạc do acanthamoeba thường tiến triển chậm, nếu được phát hiện sớm và điều trị kịp thời bệnh có thể khỏi. Tuy nhiên, bệnh thường để lại sẹo trên giác mạc gây giảm thị lực.

b. Biến chứng

- Loét giác mạc dọa thủng (phồng màng Descemet).
- Tăng nhãn áp.
- Trường hợp nặng có thể gây thủng giác mạc, viêm mủ nội nhãn.

6. PHÒNG BỆNH

- Luôn giữ gìn mắt sạch sẽ, đi đường bụi hoặc lao động phải đeo kính bảo vệ mắt.
- Khi bị chấn thương mắt, đặc biệt là các chấn thương vào giác mạc, cần phải đến khám và điều trị tại các cơ sở nhãn khoa. Không được tự ý mua thuốc về điều trị.
- Khi đeo kính tiếp xúc cần phải tuân thủ nghiêm ngặt các nguyên tắc đeo cũng như vệ sinh kính hàng ngày.

TÀI LIỆU THAM KHẢO

1. Chew HF, Yildiz EH, Hammersmith KM et al (2011). *Clinical outcomes and prognostic factors associated with acanthamoeba keratitis*. Cornea. Apr;30(4):435-41.
2. Meltendorf C, Duncker G. (2011) *Acanthamoeba keratitis*. Klin Monbl Augenheilkd. Mar;228(3): 29-43.
3. Nielsen E, Hjortdal J. (2011) *Early stage of Acanthamoeba keratitis*. Ugeskr Laeger. Nov 14;173(46):2959-60.

4. Nielsen E, Heegaard S, Hjortdal J. (2011) *New diagnostic update in Acanthamoeba keratitis*. Ugeskr Laeger. May 30;173(22):1567-70.
5. Oldenburg CE, Acharya NR, Tu EY et al. (2011) *Practice patterns and opinions in the treatment of acanthamoeba keratitis*. Cornea. 2011 Dec;30(12):1363-8.

VIÊM MÀNG BÒ ĐÀO CẤP TÍNH Ở TRẺ EM

1. ĐẠI CƯƠNG

Là tình trạng viêm cấp của màng bò đào (MBĐ), có thể xảy ra ở MBĐ trước, MBĐ trung gian, MBĐ sau hoặc toàn bộ MBĐ.

Viêm MBĐ cấp tính ở trẻ em có thể kết hợp với viêm nhiễm toàn thân như viêm khớp tự phát ở trẻ em hoặc bệnh sarcoidosis ở trẻ em.

Viêm MBĐ ở trẻ em thường tiên lượng xấu hơn ở người lớn do việc phát hiện, điều trị muộn và hay tái phát.

2. NGUYÊN NHÂN

Tác nhân gây viêm MBĐ có thể là nhiễm trùng (vi khuẩn, vi rút, nấm, kí sinh trùng), nhiễm độc hoặc miễn dịch (do chất nhân thể thủy tinh).

3. CHẨN ĐOÁN

a. Lâm sàng

- Triệu chứng cơ năng
- + Đỏ mắt
- + Đau nhức mắt
- + Nhìn mờ, đôi khi có hiện tượng ruồi bay
- Triệu chứng thực thể
- + Cương tụ kết mạc, cương tụ rìa
- + Tủa mắt sau giác mạc, có thể phù giác mạc
- + Phản ứng tiền phòng (Tyndal thủy dịch hoặc mũ tiền phòng)
- + Phản xạ đồng tử chậm (giai đoạn sớm); muộn hơn có xuất tiết ở diện đồng tử, dính bờ đồng tử .
- + Đục dịch kính
- + Soi đáy mắt có thể thấy xuất tiết trên võng mạc, phù gai thị võng mạc.
- Triệu chứng toàn thân
- + Sốt, đau khớp
- + Có các ổ viêm nhiễm toàn thân khác

b. Cận lâm sàng

– Chọc hút dịch tiền phòng (để soi tươi, soi trực tiếp và nuôi cấy vi khuẩn) giúp chẩn đoán chính xác tác nhân gây viêm MBĐ từ đó lựa chọn kháng sinh thích hợp để điều trị.

– Phân tích máu, phản ứng Mantoux

– Xét nghiệm nước tiểu,

– Khám toàn thân, Tai-Mũi-Họng, Răng- Hàm- Mặt ... để phát hiện các ổ viêm nhiễm có thể là nguyên nhân dẫn đến viêm MBĐ.

c. Chẩn đoán xác định

– Dựa vào các dấu hiệu lâm sàng: cương tụ rìa, tua sau giác mạc, co hoặc dính đồng tử, xuất tiết, mủ tiền phòng, đục dịch kính.

– Dựa vào các dấu hiệu toàn thân: sốt; đau khớp; có các ổ viêm nhiễm.

d. Chẩn đoán phân biệt

– Viêm kết mạc cấp (không có tua sau giác mạc, thị lực không giảm, phản xạ đồng tử bình thường ...)

– Viêm loét giác mạc (có ổ loét giác mạc, có thể có mủ tiền phòng)

– Viêm mủ nội nhãn (đau nhức dữ dội, có mủ trong dịch kính)

– Một số bệnh có thể kèm với viêm MBĐ như: u nội nhãn ; u hắc tố; bệnh bạch cầu

e. Chẩn đoán hình thái

– Viêm MBĐ trước: chủ yếu có tua sau giác mạc, có mủ tiền phòng

– Viêm MBĐ trung gian: chủ yếu đục DK và có tổn thương xuất tiết hắc VM vùng chu biên, trong khi bề ngoài mắt có vẻ yên.

– Viêm MBĐ sau: chủ yếu đục DK nhiều, phù VM nhiều

– Viêm MBĐ toàn bộ: có thể khởi phát là triệu chứng của viêm mống mắt hoặc viêm hắc mạc. Viêm MBĐ toàn bộ cuối cùng thường gây tổn thương toàn bộ MBĐ và các tổ chức khác của nhãn cầu có thể dẫn đến mù lòa nhanh chóng.

4. ĐIỀU TRỊ

a. Nguyên tắc chung

– Tìm và điều trị nguyên nhân: Chống nhiễm khuẩn: kháng sinh tại mắt và toàn thân

– Điều trị sớm, tích cực ngay từ đầu.

+ Phối hợp điều trị chống viêm, chống dính, giảm phù.

- + Đề phòng biến chứng.
- + Phối hợp điều trị ngoại khoa khi cần thiết

b. Điều trị cụ thể

- Tại mắt
 - + Kháng sinh: tra 4-6 lần / ngày.
 - Nhóm Aminosit: dung dịch tra mắt pha chế tùy nồng độ từng hãng.
 - Nhóm Quinolones:
 - + Tiêm dưới kết mạc hoặc tiêm cạnh nhãn cầu nhóm Aminosit cách nhau 2-3 ngày.
 - + Chống viêm: tra thuốc nước, thuốc mỡ. Thuốc steroid và không steroid, tra 5-6 lần / ngày
 - + Thuốc giãn đồng tử : có tác dụng chống dính mống mắt và giảm đau do co thắt thể mi. Dùng atropin 1-4%. Trong trường hợp theo dõi thấy vẫn không tách dính được đồng tử thì cần tiêm (Atropin 0,25 mg và Adrenalin 1%) tách dính tại 4 điểm vùng rìa giác mạc (0,1 ml)
 - Toàn thân
 - + Kháng sinh: Uống, tiêm bắp hoặc tiêm truyền tĩnh mạch (tùy mức độ), liều lượng theo cân nặng của bệnh nhân. Điều trị theo kháng sinh đồ là tốt nhất.
 - Uống: Cephalosporin thế hệ 2
 - Tiêm bắp hoặc tiêm tĩnh mạch chậm:
 - Nhóm Cephalosporin thế hệ.
 - Nhóm Aminosit.
 - Nhóm Glycopeptid.
 - + Chống viêm: Các steroid là thuốc chính để điều trị viêm MBD, có thể uống, tiêm hoặc truyền tĩnh mạch, hoặc kết hợp cả 2 đường.
 - + Giảm phù, vitamin tăng cường dinh dưỡng

5. TIẾN TRIỂN VÀ BIẾN CHỨNG

- Bệnh nhân đến sớm; chẩn đoán đúng và điều trị tích cực kịp thời thì tiên lượng tốt, bệnh có thể khỏi hoàn toàn.
- Nếu đến viện muộn hoặc đã có biến chứng như:
 - + Dính bít đồng tử; thoái hóa mống mắt.

+ Tăng nhãn áp (có thể thấy dấu hiệu móng mắt vòng múi cà chua do bất đồng tử tiền phòng thường nông).

+ Đục thể thủy tinh, đục dịch kính thì tiên lượng xấu, có thể dẫn đến mù lòa.

6. PHÒNG BỆNH

– Điều trị sớm và tích cực các ổ nhiễm khuẩn tại mắt và toàn thân.

– Khi có dấu hiệu đỏ mắt cần đi khám ngay ở các cơ sở chuyên khoa mắt.

TÀI LIỆU THAM KHẢO:

1. *Basic and Clinical Science Course. Section 9. Endophthalmitis and Uveitis.* American Academy of Ophthalmology 1995-1996.
2. Cunningham ET Jr, 2000, “*Uveitis in children*”, *Ocul Immunol Inflamm*, 8 (4): 251-61.
3. Hamada IH et al, 2009, “*Uveitis survey in children*”, *Br J Ophthalmol*; 93(5)569-72.
4. Huang J.J; Gaudio P. A. *Ocular Inflammatory Disease and Uveitis Manual – Diagnostic and Treatment* -2010.
5. Pivetti-Pezzi P, 1996, “*Uveitis in children*”, *Eur J Ophthalmol*, 6(3): 293-8.

BỆNH VIÊM MÀNG BỒ ĐÀO TRƯỚC CẤP TÍNH

1. ĐẠI CƯƠNG

Viêm màng bồ đào trước cấp tính là viêm cấp tính của mống mắt và thể mi. Bệnh khá phổ biến, nếu không được điều trị kịp thời có thể gây biến chứng nặng và dẫn đến mù loà.

2. NGUYÊN NHÂN

– Nhiễm trùng: Vi khuẩn (*Tụ cầu, liên cầu, phế cầu...*). Virus (*Herpes, Zona, cúm...*). Nấm (*Candida, Aspergillus...*). Ký sinh trùng (*Toxoplasma, giun, ấu trùng sán...*)

– Miễn dịch: Yếu tố kháng nguyên HLA. Hội chứng Behçet. Hội chứng Vogt-Koyanagi-Harada...

– Dị ứng: Chất nhân protein của thủy tinh thể.

– Nhiễm độc: Hoá chất, độc tố tác nhân nhiễm khuẩn, u ác trong nhãn cầu...

3. CHẨN ĐOÁN

a. Lâm sàng

– Triệu chứng cơ năng:

+ Nhìn mờ: do đục các môi trường trong suốt...

+ Đau: Đau do co thắt thể mi và đầu thần kinh bị kích thích bởi độc tố.

+ Sợ ánh sáng và chảy nước mắt: do kích thích dây V.

+ Đỏ mắt: do cương tụ rìa.

– Triệu chứng thực thể:

+ Cương tụ rìa: do ứ đọng và giãn mạch máu sâu quanh rìa, càng xa vùng rìa cương tụ càng giảm dần, có khi màu tím sẫm.

+ Tủa sau giác mạc: Dạng bụi

+ Trong giai đoạn cấp của viêm màng bồ đào mãn tính có thể có hạt trên mống mắt :

• Hạt Koeppe: nhỏ và nằm trên bờ đồng tử.

• Hạt Busacca: lớn hơn ít gặp. Nằm trên bề mặt mống mắt, trong các đợt cấp viêm màng bồ đào mãn tính.

+ Tyndall (+): Tế bào trong tiền phòng là dấu hiệu của viêm hoạt tính.

- + Xuất tiết: do tổn thương mạch máu mỏng mắt, dò rỉ protein ra thủy dịch.
- + Mủ tiền phòng: Có thể có.
- + Dính mỏng mắt vào mặt trước thủy tinh thể
- + Tế bào ở dịch kính trước
- + Nhãn áp: giai đoạn đầu nhãn áp hạ do thể mi giảm tiết thủy dịch. Giai đoạn cuối nhãn áp thấp vĩnh viễn do thể mi bị huỷ hoại gây teo nhãn cầu. Trong đợt viêm cấp có thể tăng nhãn áp do nghẽn đồng tử hoặc góc tiền phòng.

b. Cận lâm sàng:

- Các khám nghiệm cận lâm sàng để chẩn đoán bệnh như:
 - + Siêu âm để phát hiện tình trạng vẩn đục của dịch kính do viêm màng bồ đào sau hoặc tổ chức hoá dịch kính hoặc bong võng mạc là biến chứng của viêm màng bồ đào.
 - + Chụp mạch huỳnh quang đáy mắt để phát hiện tình trạng viêm mạch máu, ổ viêm hắc-võng mạc, tình trạng thiếu máu võng mạc hoặc phù võng mạc do viêm ...
 - + Chụp OCT đáy mắt để phát hiện tình trạng phù võng mạc, tân mạch võng mạc... do viêm.
- Các xét nghiệm cận lâm sàng để tìm nguyên nhân:
 - + Xét nghiệm sinh hoá
 - + Xét nghiệm huyết học
 - + Xét nghiệm miễn dịch
 - + Chẩn đoán hình ảnh: X quang, CT scanner, chụp cộng hưởng từ...

c. Chẩn đoán xác định

- Lâm sàng
- + Cương tụ rìa.
- + Tủa sau giác mạc
- + Tyndall
- + Xuất tiết
- + Dính mỏng mắt vào mặt trước thủy tinh thể
- Cận lâm sàng
- + Để hỗ trợ chẩn đoán nguyên nhân

d. Chẩn đoán phân biệt

– Viêm màng bồ đào trước tăng nhãn áp và glôcôm góc đóng:

Glôcôm góc đóng:

+ Lắng đọng mạc sau giác mạc là sắc tố mỏng mắt

+ Đồng tử có thể dính, nhưng luôn tự giãn

– Viêm kết mạc cấp

+ Ra dử mắt nhiều

+ Cương tụ nông

+ Không ảnh hưởng đến thị lực

– Viêm loét giác mạc:

+ Có tổn thương trên giác mạc

4. ĐIỀU TRỊ

a. Nguyên tắc chung:

– Chống viêm

– Chống dính

– Điều trị ngoại khoa khi cần thiết

b. Điều trị cụ thể:

– Thuốc giãn đồng tử và liệt thể mi

+ Dùng dung dịch Artropin 1% - 4% tra ngày 2 -3 lần, nếu đồng tử giãn được cần duy trì ngày 1 lần.

+ Nếu đồng tử không giãn với thuốc tra, cần tiêm dưới kết mạc quanh rìa dung dịch Adrenalin 1mg + Artropin 1/4 mg, vị trí tiêm 4 điểm: 3-9-6-12 giờ nếu đồng tử dính toàn bộ. Nếu không dính toàn bộ, tiêm dưới kết mạc tương ứng với chỗ dính đồng tử.

– Dùng kháng sinh và các thuốc đặc hiệu theo nguyên nhân

+ Kháng sinh:

• Dùng theo kháng sinh đồ nếu có lấy bệnh phẩm nuôi cấy và làm kháng sinh đồ.

• Dùng các kháng sinh phổ rộng (Cefalosporin thế hệ 2,3, nhóm new quinolon, nhóm Macrolid) đường uống hoặc tiêm truyền.

+ Thuốc chống virus, chống lao, chống nấm.

+ Thuốc chống viêm

- Corticoid là thuốc chủ lực trong điều trị viêm màng bồ đào

Corticoid đường tra tại mắt

- Là phương pháp điều trị chủ yếu của viêm màng bồ đào trước cấp
- Số lần dùng tùy thuộc mức độ của viêm màng bồ đào.
- Nên dùng liều cao từ đầu để không chế được phản ứng viêm, sau đó giảm dần liều trong nhiều ngày hoặc nhiều tuần, mỗi lần giảm khoảng 50% liều khi triệu chứng lâm sàng đã cải thiện.

Tiêm cạnh nhãn cầu:

- Dùng điều trị hỗ trợ cho các trường hợp viêm màng bồ đào trước nặng
- Thường tiêm 1ml chứa 40mg Methyl-prednisolon hoặc Triamcinolon.

Đường toàn thân

- Được chỉ định trong các trường hợp viêm màng bồ đào trước nặng.
- Có thể dùng prednisolon uống với liều khởi đầu 1mg/kg trong 1 tuần sau đó giảm liều dần hoặc dùng đường truyền tĩnh mạch Methyl prednisolon trong các trường hợp nặng.

Các thuốc chống viêm không steroid, được sử dụng trong những trường hợp chống chỉ định corticoid hoặc để giảm bớt liều corticoid, như: Indomethacin, Diclofenac...

+ Thuốc ức chế miễn dịch

Phối hợp với bác sĩ nội khoa, chỉ định khi không đáp ứng điều trị với corticoid hoặc chống chỉ định với corticoid.

- Nhóm alkylating: Chỉ dùng trong những trường hợp nặng như: hội chứng Behçet, Wegener, Cyclophosphamide với liều bắt đầu 2mg/kg/ngày.
- Nhóm chống chuyển hoá: Azathioprine và Methotrexate.
- Nhóm ức chế hoạt hoá tế bào lympho T qua tác dụng ức chế chức năng interleukin-1 và interleukin-2: Cyclosporin A liều 2,5 đến 5 mg/kg/ngày.

5. TIỀN TRIỂN VÀ BIẾN CHỨNG:

Đa số các trường hợp viêm màng bồ đào trước đáp ứng tốt với điều trị nội khoa. Tuy nhiên, nếu không phát hiện và điều trị kịp thời, bệnh có thể gây ra các biến chứng nặng như glôcôm, đục thủy tinh thể, phù hoàng điểm, bong võng mạc, teo nhãn cầu...

6. PHÒNG BỆNH

Hiện chưa có biện pháp phòng bệnh đặc hiệu.

TÀI LIỆU THAM KHẢO

1. Ali A, Samson CM. *Seronegative spondyloarthropathies and the eye*. *Curr Opin Ophthalmol*. Nov 2007;18(6):476-80.
2. Braun J, Sieper J. *Ankylosing spondylitis*. *Lancet*. Apr 21 2007;369(9570):1379-90.
3. McCannel CA, Holland GN, Helm CJ, Cornell PJ, Winston JV, Rimmer TG. *Causes of uveitis in the general practice of ophthalmology*. *UCLA Community-Based Uveitis Study Group*. *Am J Ophthalmol*. Jan 1996;121(1):35-46.
4. Suzuki T, Ohashi Y. *Corneal endotheliitis*. *Semin Ophthalmol*. Jul-Aug 2008;23(4):235-40.
5. Jabs DA, Nussenblatt RB, Rosenbaum JT. *Standardization of uveitis nomenclature for reporting clinical data. Results of the First International Workshop*. *Am J Ophthalmol*. Sep 2005;140(3):509-16.

VIÊM MÀNG BỒ ĐÀO SAU CHẤN THƯƠNG

1. ĐẠI CƯƠNG

Là phản ứng của MBD đáp ứng với tác nhân sau chấn thương hay nhiễm trùng.

2. NGUYÊN NHÂN

Do nhiễm trùng, dị ứng với thành phần của tổ chức hốc mắt, phản ứng viêm,

3. CHẨN ĐOÁN

a. Lâm sàng

– Triệu chứng chủ quan

Xảy ra sau chấn thương mắt

Tại mắt: Người bệnh thấy các triệu chứng:

- + Đau nhức
- + Nhìn mờ
- + Cảm giác ruồi bay

Toàn thân: Đau nhức đầu, người mệt mỏi.

– Triệu chứng khách quan

Khám mắt bị thương thấy các dấu hiệu:

- + Phản ứng thể mi (+)
- + Có thể có tụ máu, rách mi
- + Kết mạc cương tụ phù nề: cương tụ rìa giác mạc hoặc cương tụ toàn bộ.

Có thể có rách kết mạc kèm theo.

+ Giác mạc có thể phù hoặc rách (đã được mổ xử lý cấp cứu ở tuyến dưới hay chưa).

+ Tủa sau giác mạc, tiền phòng có Tyndall (+) hoặc ngăn mủ, ngăn máu.

+ Mống mắt cương tụ, phù nề. Có thể dính mống mắt vào mặt trước thể thủy tinh làm đồng tử méo. Trước diện đồng tử có thể có màng xuất tiết.

+ Thể thủy tinh có thể bình thường, đục, đục vỡ hoặc lệch.

+ Dịch kính vẫn đục hoặc có xuất huyết.

+ Đáy mắt (nếu soi được): có thể thấy phù gai thị, phù võng mạc hoặc xuất huyết võng mạc...

b. Cận lâm sàng

- Xét nghiệm máu
- + Bạch cầu tăng.
- + Tốc độ lắng máu tăng nếu bệnh tiến triển đã lâu, kéo dài. Tốc độ máu lắng bình thường nếu viêm màng bồ cấp tính sau chấn thương.

- Xét nghiệm vi sinh

Soi tươi và nuôi cấy chất mũ được lấy ra từ tiền phòng hoặc dịch kính để phát hiện tác nhân gây viêm màng bồ đào (vi khuẩn, nấm...).

- X-Quang: chụp phim để phát hiện dị vật nội nhãn.
- Siêu âm: phát hiện dị vật nội nhãn và đánh giá tình trạng dịch kính võng mạc.

c. Chẩn đoán xác định

Dựa vào các triệu chứng lâm sàng và cận lâm sàng đã nêu trên.

d. Chẩn đoán phân biệt

- Chẩn đoán phân biệt với viêm mũ nội nhãn

Các triệu chứng của viêm mũ nội nhãn thường xuất hiện tương tự như các triệu chứng của viêm màng bồ đào sau chấn thương nhưng với mức độ rầm rộ và nặng nề hơn: Mi co quắp, sung nề. Kết mạc cương tụ toàn bộ. Giác mạc phù, thâm nhiễm, mũ tiền phòng, thể thủy tinh hóa mũ, mũ buồng dịch kính...Đôi khi, để chẩn đoán phân biệt giữa một viêm màng bồ đào sau chấn thương và một viêm mũ nội nhãn giai đoạn đầu tương đối khó khăn

- Chẩn đoán phân biệt với tăng nhãn áp

Tăng nhãn áp sau chấn thương có thể gây ra phản ứng viêm màng bồ đào và ngược lại, viêm màng bồ đào cũng có thể gây tăng tiết thủy dịch và gây tăng nhãn áp. Bên cạnh các triệu chứng như viêm màng bồ đào, nhãn cầu sờ tay rất căng. Đo nhãn áp thấy tăng cao.

4. ĐIỀU TRỊ

a. Nguyên tắc chung

- Chống nhiễm trùng
- Chống chống viêm, dị ứng
- Chống dính mống mắt
- Giảm đau
- Nâng cao thể trạng

b. Điều trị cụ thể

- Chống nhiễm trùng

Dùng kháng sinh tại chỗ và toàn thân (tốt nhất dùng theo kháng sinh đồ). Việc lựa chọn thuốc kháng sinh phụ thuộc vào từng bệnh nhân, đặc điểm của vết thương, nguy cơ nhiễm trùng, tác nhân gây bệnh, khả năng ngấm nội nhãn của kháng sinh...

Đường dùng kháng sinh:

Tại chỗ:

- + Nhỏ dung dịch kháng sinh
- + Tra mỡ kháng sinh.

Chú ý: Sử dụng các loại thuốc này sau khi khâu vết thương nhãn cầu.

- + Tiêm kháng sinh cạnh nhãn cầu hoặc dưới kết mạc.

Toàn thân: Tùy theo mức độ viêm màng bồ đào, kháng sinh đồ, bệnh nhân là người lớn hay trẻ em mà dùng các loại kháng sinh uống hoặc tiêm, truyền thích hợp.

- Thuốc chống nấm

Khi xác định được tác nhân là nấm thì nhất thiết phải sử dụng thuốc chống nấm.

- Chống dị ứng, chống viêm

Gồm các thuốc chống viêm steroid và không steroid tại chỗ (Tra mắt, tiêm cạnh nhãn cầu hoặc dưới kết mạc, tiêm nội nhãn) và/hoặc toàn thân (uống hoặc tiêm bắp, tiêm tĩnh mạch).

Các thuốc chống viêm steroid

Không dùng trong trường hợp nghi ngờ có nhiễm nấm hoặc có nhiễm nấm. Tuy nhiên, có thể sử dụng ở giai đoạn khi xét nghiệm nấm trở về âm tính để hạn chế phản ứng viêm. Thuốc có tác dụng làm giảm các phản ứng viêm có tính chất hủy hoại xảy ra sau chấn thương và nhiễm trùng do đó làm hạn chế tổn thương các mô nội nhãn. Corticosteroid có thể được sử dụng đường toàn thân, tra tại mắt, tiêm cạnh nhãn cầu, tiêm dưới kết mạc hay tiêm nội nhãn.

Các thuốc chống viêm không steroid

Thường được chỉ định trong trường hợp nhiễm nấm hoặc nghi ngờ nhiễm nấm hay dùng phối hợp với các thuốc chống viêm steroid.

- Chống dính mống mắt
- + Nhỏ dung dịch Atropin 0,5%, 1%, 4% (tùy từng trường hợp): 2-3 lần/ ngày.
- + Tra mỡ Atropin 1% 1 lần buổi tối trước khi ngủ.

+ Tiêm 4 điểm quanh rìa giác mạc: Atropin 1% + Adrenalin 0,1% trong trường hợp đồng tử không giãn được bằng các thuốc tra.

- Giảm đau và an thần.
- Nâng cao thể trạng.
- Điều trị phối hợp

Điều trị phối hợp có vai trò rất quan trọng trong điều trị viêm màng bồ đào sau chấn thương. Điều trị cụ thể bao gồm một số việc như sau:

- + Khâu vết thương giác mạc, củng mạc hoặc vết thương giác củng mạc.
- + Điều trị xuất huyết nội nhãn.
- + Điều trị đục, đục vỡ, lệch thủy tinh thể.
- + Điều trị tăng nhãn áp.

5. TIẾN TRIỂN VÀ BIẾN CHỨNG

a. Tiến triển

Tiến triển của viêm màng bồ đào sau chấn thương phụ thuộc

- Hình thái chấn thương: vết thương xuyên nhãn cầu hay chấn thương đụng dập nhãn cầu
- Các tổn thương phối hợp: xuất huyết nội nhãn, đục vỡ thủy tinh thể....

Viêm màng bồ đào sau chấn thương nếu không được điều trị tích cực có thể chuyển thành viêm màng bồ đào mãn tính mà hậu quả cuối cùng là nhãn áp thấp kéo dài và teo nhãn cầu.

b. Biến chứng

- Các biến chứng gây ra do vết thương xuyên nhãn cầu: xuất huyết dịch kính, nhiễm trùng nội nhãn, tăng sinh dịch kính võng mạc, bong võng mạc, nhãn viêm đồng cảm...
- Các biến chứng do bản thân phản ứng viêm màng bồ đào: dính mống mắt, đục thể thủy tinh, tăng nhãn áp, phù hoàng điểm dạng nang, đục dịch kính, teo nhãn cầu...
- Một số nghiên cứu cho rằng phản ứng viêm màng bồ đào trên sau vết thương xuyên nhãn cầu có thể làm tăng nguy cơ xuất hiện nhãn viêm đồng cảm.

6. PHÒNG BỆNH

Đề phòng vết thương xuyên nhãn cầu có dị vật nội nhãn chính là đề phòng chấn thương mắt và điều trị tích cực theo phác đồ đã nêu trên càng sớm càng tốt.

TÀI LIỆU THAM KHẢO

1. Agrawal R.V., Murthy S., Sangwan V., Biswas J., (2010) *Current approach in diagnosis and management of anterior uveitis*, India J. Ophthalmol., Vol 58 (1), trang 11-19.
2. Banta J.T., (2007), *Ocular Trauma*. Saunder Elsevier.
3. Dua H.S., Dick A.D., Watson N.J., Forrester J.V., (1993), *Aspectrum of clinical signs in anterior uveitis*, Eye, Vol 7, trang 68-73.
4. Kuhn F., (2008), *Ocular Traumatology*, Springer.
5. Nussenblast R.B., Whitcup S.M., (2010), *Uveitis: Fundamentals and clinical Practice*, The 4th edition, Mosby.

GLÔCÔM GÓC ĐÓNG NGUYÊN PHÁT

1. ĐẠI CƯƠNG

Glôcôm góc đóng nguyên phát là một tình trạng rối loạn về giải phẫu do móng mắt ngoại vi áp ra trước che lấp vùng bè và gây nghẽn góc tiền phòng.

Những tổn thương thần kinh thị giác do bệnh glôcôm gây ra là không có khả năng hồi phục. Vì vậy việc phát hiện sớm và điều trị kịp thời là rất quan trọng.

2. NGUYÊN NHÂN VÀ CƠ CHẾ BỆNH SINH

a. Glôcôm góc đóng nguyên phát có nghẽn đồng tử

Trong hình thái bệnh lý này, cấu trúc vùng bè là bình thường. Bệnh thường xảy ra do 2 cơ chế chính :

– Nghẽn đồng tử: Trên địa trạng mắt có cấu trúc giải phẫu đặc biệt, khi đồng tử ở trạng thái giãn nửa vôi, diện tiếp xúc giữa móng mắt và mặt trước của thể thủy tinh tăng lên gây cản trở lưu thông thủy dịch từ hậu phòng ra tiền phòng. Thủy dịch bị ứ lại trong hậu phòng, áp lực trong hậu phòng tăng lên đẩy chân móng mắt nhô ra trước, áp vào vùng bè gây đóng góc và tăng nhãn áp.

– Nghẽn góc tiền phòng: lúc đầu móng mắt chỉ áp vào vùng bè nhưng chưa có dính góc thực thể (làm nghiệm pháp ấn góc, vùng móng mắt áp dính sẽ được tách ra). Nếu không được điều trị kịp thời, quá trình đóng góc kéo dài sẽ đưa đến tình trạng dính góc thực sự. Ở giai đoạn này, điều trị bằng thuốc co đồng tử hoặc bằng laser thì góc tiền phòng cũng không có khả năng mở ra được.

b. Glôcôm góc đóng nguyên phát không có nghẽn đồng tử

Hội chứng móng mắt phẳng: do thể mi to, xoay ra trước gây nghẽn góc tiền phòng.

3. CHẨN ĐOÁN

a. Glôcôm góc đóng nguyên phát có nghẽn đồng tử

– Glôcôm góc đóng nguyên phát cơn cấp

Xảy ra khi nhãn áp tăng cao một cách nhanh chóng do móng mắt chu biên đột ngột áp ra trước làm tắc nghẽn vùng bè.

Lâm sàng

Triệu chứng cơ năng:

Bệnh khởi phát đột ngột, diễn biến rầm rộ, thường xảy ra vào chiều tối, sau một xúc động mạnh bệnh nhân đột ngột đau nhức mắt, nhức xung quanh hố mắt,

nhức lan lên nửa đầu cùng bên, nhìn mờ như qua màn sương, nhìn đèn có quang xanh đỏ, sợ ánh sáng, chói chảy nước mắt kèm theo, bệnh nhân có thể buồn nôn hoặc nôn, đau bụng, vã mồ hôi, sốt...

Dấu hiệu thực thể

- + Thị lực giảm sút nhiều
- + Nhãn áp tăng rất cao
- + Thị trường thường không đo được do phù nề các môi trường trong suốt. Trong trường hợp cơn glôcôm đã từng xuất hiện trước đó thì thị trường có thể đã có tổn thương ở các mức độ khác nhau tùy theo giai đoạn bệnh

+ Khám: mi mắt xung nề, mắt cương tụ đỏ, giác mạc phù mờ có thể có bong biểu mô, đồng tử giãn méo, giảm hoặc mất phản xạ với ánh sáng, tiền phòng nông, góc tiền phòng đóng, thể thủy tinh phù có thể có các vết rạn của bao trước. Đáy mắt rất khó soi do phù các môi trường trong suốt nhưng nếu soi được có thể thấy đĩa thị sung huyết, hệ mạch máu giãn và đôi khi có xuất huyết cạnh đĩa thị. Nếu thị trường đã bị thu hẹp và có lõm đĩa thì có thể cơn glôcôm góc đóng đã phát triển từ glôcôm góc đóng bán cấp hoặc mạn tính.

Mắt còn lại thường có biểu hiện tiền phòng nông và góc tiền phòng hẹp

Chẩn đoán xác định

- + Triệu chứng chủ quan điển hình
- + Thị lực giảm nhiều.
- + Nhãn áp tăng cao.
- + Đồng tử giãn, méo.
- + Các góc tiền phòng đóng.

Chẩn đoán phân biệt

+ Viêm màng bồ đào tăng nhãn áp: có tủa viêm sau giác mạc, đồng tử dính, co nhỏ.

Lưu ý: trong cơn glôcôm góc đóng cấp điển cũng có thể có phản ứng viêm màng bồ đào. Trong trường hợp này cần quan sát triệu chứng đồng tử giãn của mắt bệnh và khám mắt thứ 2 thấy tiền phòng nông và góc tiền phòng hẹp.

- Glôcôm góc đóng bán cấp

Lâm sàng

Glôcôm góc đóng bán cấp là những đợt tăng nhãn áp (ở mức vừa phải) do đóng góc được biểu hiện bằng những đợt giảm thị lực, nhìn đèn có quang, đau

nhức nhẹ trong mắt và đầu. Không điều trị gì, các triệu chứng này cũng tự qua đi và nhãn áp thường giữ ở mức bình thường giữa các cơn. Soi góc tiền phòng có những đám dính chân móng mắt. Mức độ tổn thương thị trường và đĩa thị tùy thuộc vào giai đoạn bệnh.

Chẩn đoán xác định

- + Bệnh sử điển hình
- + Góc tiền phòng hẹp hoặc đóng dính từng phần.
- + Tổn thương đĩa thị và thị trường đặc hiệu của glôcôm
- Glôcôm góc đóng mạn tính

Lâm sàng

- + Bệnh biểu hiện âm thầm hầu như không có triệu chứng chủ quan đau nhức hoặc đôi khi chỉ có cảm giác căng tức nhẹ thoáng qua ở trong mắt hoặc đầu.
- + Nhãn áp thường tăng ở mức độ vừa phải.
- + Làm nghiệm pháp Herrick và soi góc tiền phòng là những khám nghiệm quan trọng để chẩn đoán phân biệt với glôcôm góc mở

Chẩn đoán xác định

- + Hầu như không có dấu hiệu chủ quan
- + Tổn thương đĩa thị và thị trường đặc hiệu của glôcôm
- + Các góc tiền phòng hẹp hoặc đóng

Chẩn đoán phân biệt

Glôcôm góc mở: soi góc tiền phòng sẽ thấy các góc mở.

b. Glôcôm góc đóng nguyên phát không có nghẽn đồng tử

- Lâm sàng
- + Ít hoặc hầu như không có triệu chứng chủ quan đau nhức
- + Người bệnh thường đến khám khi bệnh đã ở giai đoạn muộn với tổn thương nặng của đĩa thị và tổn hại thị trường đặc hiệu của glôcôm.
- + Nhãn áp tăng cao
- + Độ sâu tiền phòng ở trung tâm không nông như những trường hợp glôcôm góc đóng có nghẽn đồng tử
- + Soi góc tiền phòng thấy các góc đóng
- Cận lâm sàng

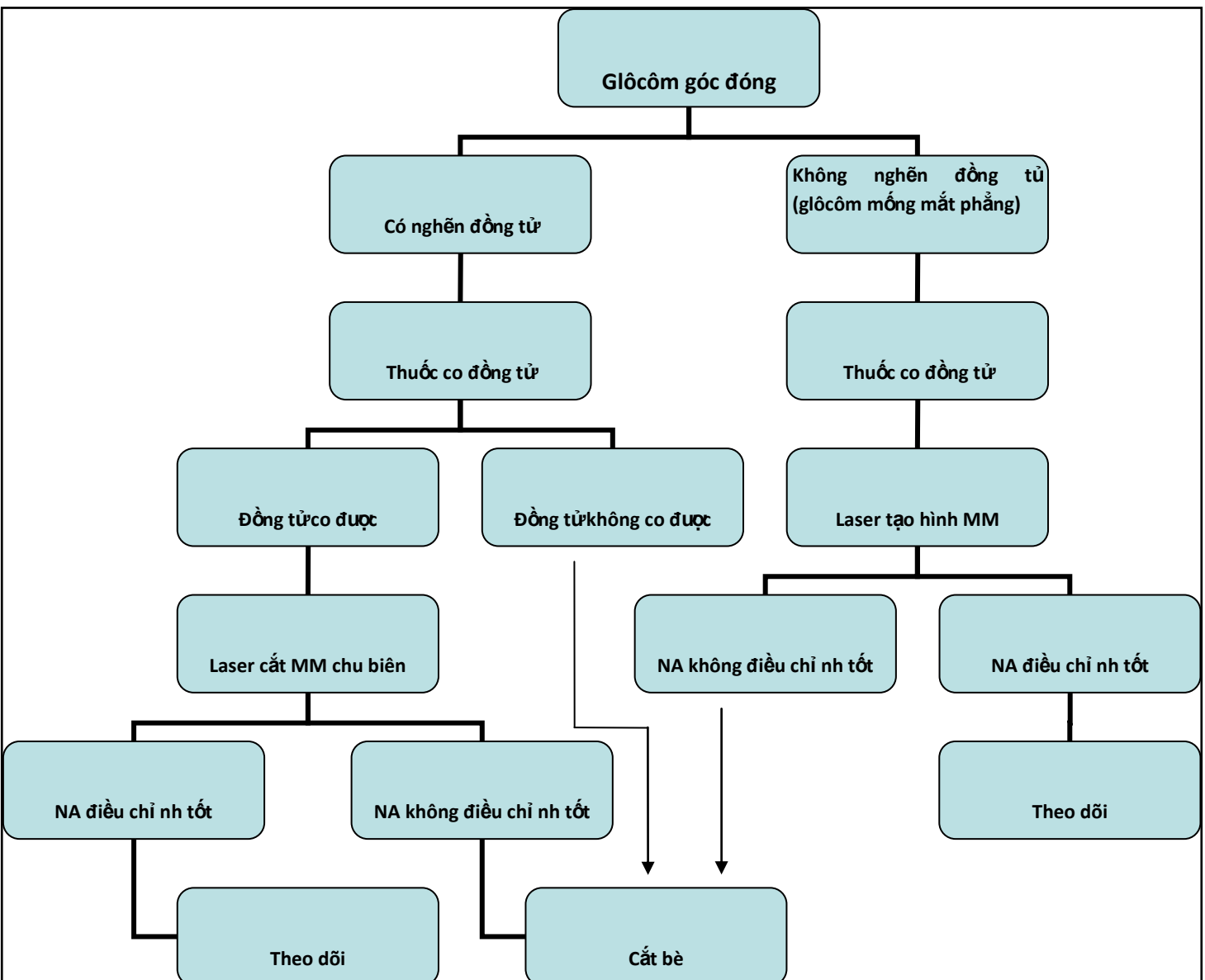
Khám nghiệm trên máy UBM: thể mi to và xoay ra trước áp vào mống mắt, không thấy rãnh thể mi.

4. ĐIỀU TRỊ

a. Nguyên tắc chung

Tích cực, khẩn trương làm hạ nhãn áp bằng thuốc để chống tổn hại thêm cho thị thần kinh

SƠ ĐỒ ĐIỀU TRỊ GLÔCÔM GÓC ĐÓNG NGUYÊN PHÁT



b. Điều trị cụ thể

– Điều trị glôcôm góc đóng con cấp

Tại mắt

+ Tra thuốc co đồng tử cứ 15-20 phút/1 lần cho đến khi đồng tử co lại được và nhãn áp hạ. Sau đó có thể tra 1 giờ/1 lần và dùng liều duy trì 3-4 lần/ngày.

+ Tra phối hợp nhóm thuốc chẹn beta giao cảm 2 lần/ngày (thận trọng nếu bệnh nhân có bệnh phổi, tim, mạch) hoặc nhóm thuốc ức chế men Anhydrasa cacbonic 2-3 lần/ngày.

+ Để đề phòng xuất hiện cơn tăng nhãn áp ở mắt thứ 2 : nên tra 1-2 giọt pilocacpin 1% cho mắt thứ 2

Toàn thân

+ Uống Acetazolamide 0,25g x 2-4 viên/ngày hoặc tiêm tĩnh mạch Acetazolamide 500g x 1 ống nếu bệnh nhân nôn nhiều, thuốc uống không có tác dụng. (Trong trường hợp nhãn áp tăng quá cao có thể phối hợp tiêm tĩnh mạch 500mg và uống 500mg).

Chú ý: thuốc có nhiều tác dụng phụ toàn thân nên chỉ dùng trong thời gian chờ phẫu thuật, không dùng kéo dài và cần bổ sung thêm Kali.

+ Trong trường hợp nhãn áp tăng rất cao có thể bổ sung các loại thuốc thẩm thấu như truyền tĩnh mạch nhanh Mannitol 20% x 200ml hoặc uống Glyxerol 50% (1ml/1 kilô cân nặng)

+ Thuốc giảm đau, an thần.

+ Điều trị bằng phẫu thuật: là bắt buộc đối với hình thái glôcôm góc đóng

+ *Cắt mộng mắt chu biên* bằng laser hoặc bằng phẫu thuật khi sau điều trị thuốc nhãn áp điều chỉnh, đồng tử co được và góc tiền phòng còn mở > ½ chu vi của góc (xem trong qui trình kỹ thuật bệnh viện).

Hẹn khám định kỳ: kiểm tra nhãn áp, đĩa thị và soi lại góc tiền phòng (nếu cần).

Tạo hình mộng mắt bằng laser (laser iridoplasty hoặc laser gonioplasty):

+ Trong trường hợp nhãn áp không điều chỉnh sau điều trị bằng laser cắt mộng mắt chu biên, có thể phối hợp với laser tạo hình mộng mắt nhằm làm tăng cường tác dụng mở rộng góc tiền phòng và hạ nhãn áp.

+ Chuẩn bị bệnh nhân và chăm sóc sau điều trị: tương tự như với laser cắt mộng mắt chu biên.

Mổ cắt bè (xem trong qui trình kỹ thuật bệnh viện).

– Điều trị glôcôm góc đóng bán cấp

+ Laser cắt mộng mắt chu biên để giải phóng nghẽn đồng tử và làm hạ nhãn áp.

+ Phẫu thuật cắt bè khi góc tiền phòng đóng dính nhiều, nhãn áp không điều chỉnh sau laser cắt mỏng mắt chu biên.

– Điều trị glôcôm góc đóng mạn tính

+ Cắt mỏng mắt chu biên để giải phóng nghẽn đồng tử, ngăn chặn góc đóng tiếp tục và giải quyết mối đe dọa xuất hiện cơn glôcôm góc đóng cấp.

+ Thuốc hạ nhãn áp bổ sung (nếu cần): có thể dùng các nhóm thuốc giống như trong điều trị glôcôm góc mở.

+ Laser tạo hình mỏng mắt, phẫu thuật cắt bè nếu thuốc không đủ hiệu quả.

– Điều trị glôcôm mỏng mắt phẳng

+ Thuốc co đồng tử có hoặc không phối hợp các nhóm thuốc hạ nhãn áp khác.

+ Laser tạo hình mỏng mắt (laser iridoplasty) phối hợp với laser mở mỏng mắt chu biên: nếu nhãn áp vẫn chưa được kiểm soát tốt bằng thuốc.

+ Phẫu thuật cắt bè: khi thuốc và laser không đủ hiệu quả.

5. TIẾN TRIỂN VÀ BIẾN CHỨNG

a. Tiến triển

– Glôcôm góc đóng cơn cấp nếu không được điều trị, nhãn áp tiếp tục tăng cao kéo dài sẽ dẫn đến mù.

– Glôcôm góc đóng thể bán cấp có thể tiến triển xuất hiện dưới dạng cơn glôcôm cấp hoặc chuyển sang thể mạn tính.

– Tiên lượng tùy thuộc vào tình trạng bệnh, giai đoạn bệnh khi bệnh nhân đến khám và điều trị. Nếu không được điều trị tổn thương đĩa thị và thị trường ngày càng nặng hơn dẫn đến mù không có khả năng hồi phục. Nếu được phát hiện sớm, được điều trị sớm, điều trị đúng và theo dõi thường xuyên thì bệnh nhân có thể tránh được mù loà.

b. Biến chứng

– Nhìn chung, dù ở thể lâm sàng nào nếu không được điều trị kiểm soát tốt nhãn áp thì bệnh sẽ dẫn đến mù loà vĩnh viễn.

– Biến chứng nặng thường gặp sau điều trị bằng phẫu thuật là:

+ *Tăng nhãn áp tái phát*: điều trị bằng các thuốc tra hạ nhãn áp và theo dõi định kỳ. Nếu nhãn áp không điều chỉnh có thể xem xét mổ cắt bè lần 2.

+ *Sẹo bọng thấm quá mỏng hoặc rò, vỡ bọng thấm*: tùy tình trạng bệnh lý có thể điều trị nội khoa bằng thuốc ức chế tiết thủy dịch, tiêm máu tự thân kích

thích tăng sinh xơ vùng sẹo bong, mang kính tiếp xúc mềm, ...hoặc bằng phẫu thuật sửa sẹo bong.

6. PHÒNG BỆNH

Cho đến nay, chưa có biện pháp nào có thể phòng được bệnh glôcôm. Vì vậy, việc phát hiện sớm, điều trị sớm và theo dõi thường xuyên là rất quan trọng. Cần đo nhãn áp, khám đánh tình trạng đĩa thị cho các đối tượng có nguy cơ. Người trên 40 tuổi nên đi khám mắt 1 năm một lần. Những người ruột thịt của bệnh nhân glôcôm nên khám mắt cứ 6 tháng một lần.

TÀI LIỆU THAM KHẢO

1. Arthur Lim Siew Ming et al (2004), “*Primary closed angle glaucoma*” 2nd Edition, an imprint of Elsevier
2. Ang LP, Aung T (2000), “*Acute primary angle closure in an Asian population*” *Ophthalmology* (107), pp. 2071-2092.
3. David Meyer, Ronel van Schalkwyk (2006), “*Update on Current Medical Therapy of Glaucoma*” in *Mastering the techniques of glaucoma: diagnosis and management* (Ashok Garg, Giorgio Marchini) an imprint of JAYPEE BROTHERS, pp. 157-170
4. Ng D, Lim ASM (2001) “*cataract extraction in closed angle glaucoma*”, *Asia-Pacific J Ophthalmol* 2001, pp.13-40.
5. Lim ASM, Chew PT (1990) “*Update in the management of acute primary angle closure glaucoma*”, *Asia-Pacific J Ophthalmol*; 2-88.
6. Gregory L Skuta (1994) , “*The-closure glaucoma* ” in *Glaucoma* (Paul L Kaufman, Thomas W Mittag), Mosby-Year Book EUROPE.
7. Harinder S Sethi et al (2006), “*Medical management of glaucoma*” in “*Mastering the techniques of glaucoma: diagnosis and management*” (Ashok Garg, Giorgio Marchini) an imprint of JAYPEE BROTHERS, pp. 137-156.

GLÔCÔM GÓC MỞ NGUYÊN PHÁT

1. ĐẠI CƯƠNG

Glôcôm góc mở nguyên phát là một tình trạng bệnh lý của thị thần kinh, tiến triển mãn tính, đặc trưng bởi sự tổn hại của tế bào hạch võng mạc và lớp sợi thần kinh, teo lõm đĩa thị giác, tổn thương thị trường điển hình, thường có liên quan với nhãn áp cao.

Các yếu tố nguy cơ cao bị glôcôm góc mở:

- Tuổi > 40.
- Người ruột thịt của người bệnh glôcôm.
- Tật khúc xạ: Cận thị > 4 diốp; Lão thị sớm, tăng số kính lão nhanh.
- Nhãn áp (NA kê Maclakov, quả cân 10g):
 - + Mức nhãn áp nghi ngờ ($22 < NA < 25$ mmHg), có kèm theo các cảm giác chủ quan đặc hiệu của glôcôm (nhức mắt lan lên đầu cùng bên, nhìn mờ, nhìn nguồn sáng thấy quầng xanh đỏ...).
 - + Giao động nhãn áp giữa các lần đo trong ngày hoặc các lần khám mắt ≥ 5 mmHg.
 - + Nhãn áp hai mắt chênh lệch nhau ≥ 5 mmHg.
- Đáy mắt:
 - + Lõm đĩa rộng, chênh lệch độ lõm đĩa giữa 2 mắt $> 2/10$
 - + Xuất huyết trước hoặc cạnh đĩa thị giác
 - + Teo quanh đĩa thị.
- Bệnh toàn thân: Huyết áp cao, tụt huyết áp về đêm, co thắt mạch trong bệnh lý mạch vành, hội chứng Raynaud, rối loạn tuần hoàn não, đau nửa đầu, tăng mỡ máu, bệnh đái tháo đường, bệnh lý tuyến giáp.

2. NGUYÊN NHÂN VÀ CƠ CHẾ BỆNH SINH

- Quá trình xơ hóa vùng bè dẫn đến sự lắng đọng các chất ngoại bào trong lớp bè, gây hẹp, dính các khoang bè, làm tắc đường lưu thông thủy dịch, gây tăng nhãn áp.
- Sự chênh lệch áp lực tiền phòng – ống Schlemm gây xẹp ống Schlemm, cản trở thủy dịch thoát ra ngoài nhãn cầu, gây tăng nhãn áp.

3. CHẨN ĐOÁN

a. Lâm sàng

– Triệu chứng cơ năng

Các triệu chứng thường biểu hiện rất kín đáo trừ trường hợp có tổn thương nặng trên thị trường. Vì vậy người bệnh khó tự phát hiện được bệnh ở giai đoạn sớm. Nhiều người bệnh chỉ được phát hiện trong những hoàn cảnh tình cờ.

+ Đa số người bệnh chỉ có cảm giác hơi căng tức mắt hoặc nhìn mờ nhẹ thoáng qua khi làm việc bằng mắt nhiều, khi căng thẳng thần kinh, khi lo lắng nhiều.

+ Có những người bệnh nhìn như có màn sương mỏng trước mắt vào buổi sáng.

– Dấu hiệu thực thể

+ Thị lực: thường chỉ giảm ở giai đoạn muộn của bệnh.

+ Thị trường: biến đổi tùy theo 5 giai đoạn tiến triển của bệnh.

+ Nhãn áp có thể tăng cao. Tuy nhiên cần lưu ý có hình thái glôcôm nhãn áp không cao.

+ Thường ít khi có cương tụ rìa, hoặc chỉ cương tụ rất nhẹ.

+ Giác mạc trong.

+ Tiền phòng sâu, góc tiền phòng mở rộng hoặc trung bình ngay cả khi nhãn áp cao. Đây là dấu hiệu quan trọng để chẩn đoán phân biệt với glôcôm góc đóng.

+ Đồng tử thường tròn đều, phản xạ bình thường, ở giai đoạn muộn có thể giãn nhẹ, mất viền sắc tố, phản xạ lười hoặc mất phản xạ với ánh sáng.

+ Đáy mắt: mức độ teo lõm đĩa glôcôm tùy theo giai đoạn bệnh, thường đi kèm dấu hiệu mạch máu dạt phía mũi, đôi khi có xuất huyết đĩa thị hoặc cạnh đĩa thị, viền thần kinh mỏng dần.

b. Cận lâm sàng

Các phương pháp chẩn đoán hình ảnh như chụp ảnh đĩa thị giác, chụp cắt lớp võng mạc - đĩa thị (optical coherence tomography OCT, Heidelberg Retina Tomograph HRT), chụp sợi thần kinh thị giác, quét laser đồng tiêu (confocal scanning laser ophthalmoscopy), đo độ phân cực bằng laser quét (scanning laser polarimetry NFL), siêu âm Doppler được sử dụng tại bệnh viện Mắt, cho phép đo đạc chính xác các mức độ lõm đĩa, tổn thương viền thần kinh, lớp sợi thần kinh quanh đĩa thị giác, mức độ thay đổi lưu huyết của các mạch máu mắt, giúp chẩn đoán glôcôm ở giai đoạn rất sớm và theo dõi quá trình tiến triển của bệnh.

– Chẩn đoán xác định

- + Bệnh sử điển hình: xuất hiện âm thầm, tiến triển chậm, dấu hiệu chủ quan kín đáo, cảm giác căng tức trong mắt, vùng nhìn bị thu hẹp.

- + Góc tiền phòng mở.

- + Tổn thương đĩa thị và thị trường đặc hiệu của glôcôm.

- Chẩn đoán phân biệt

Các bệnh lý khác của thị thần kinh như viêm thị thần kinh, tổn thương thị thần kinh hậu nhãn cầu, thiếu máu thị thần kinh, tổn thương thần kinh sọ não, lõm đĩa sinh lý rộng.

4. ĐIỀU TRỊ

a. Nguyên tắc điều trị

Mục đích điều trị là làm dừng hoặc chậm lại quá trình tiến triển tiếp của bệnh glôcôm, duy trì chất lượng nhìn, chất lượng cuộc sống cho người bệnh.

- Điều trị hạ nhãn áp

- + Xác định nhãn áp đích cần đạt: đó là mức nhãn áp không gây tổn hại tiếp tục thị thần kinh.

- + Nhãn áp cần điều chỉnh về mức bình thường của mắt người Việt Nam bình thường ($15 \leq NA < 22$ mmHg), giao động nhãn áp trong 24 giờ không quá 5 mmHg (đo NA kế Maclackov, quả cân 10g).

- + Glôcôm giai đoạn sớm: nhãn áp đích ≤ 21 mmHg.

- + Glôcôm giai đoạn tiến triển: nhãn áp đích ≤ 18 mmHg

- + Glôcôm giai đoạn muộn: nhãn áp đích ≤ 16 mmHg.

- + Glôcôm nhãn áp không cao: cần hạ khoảng 30% mức nhãn áp ban đầu.

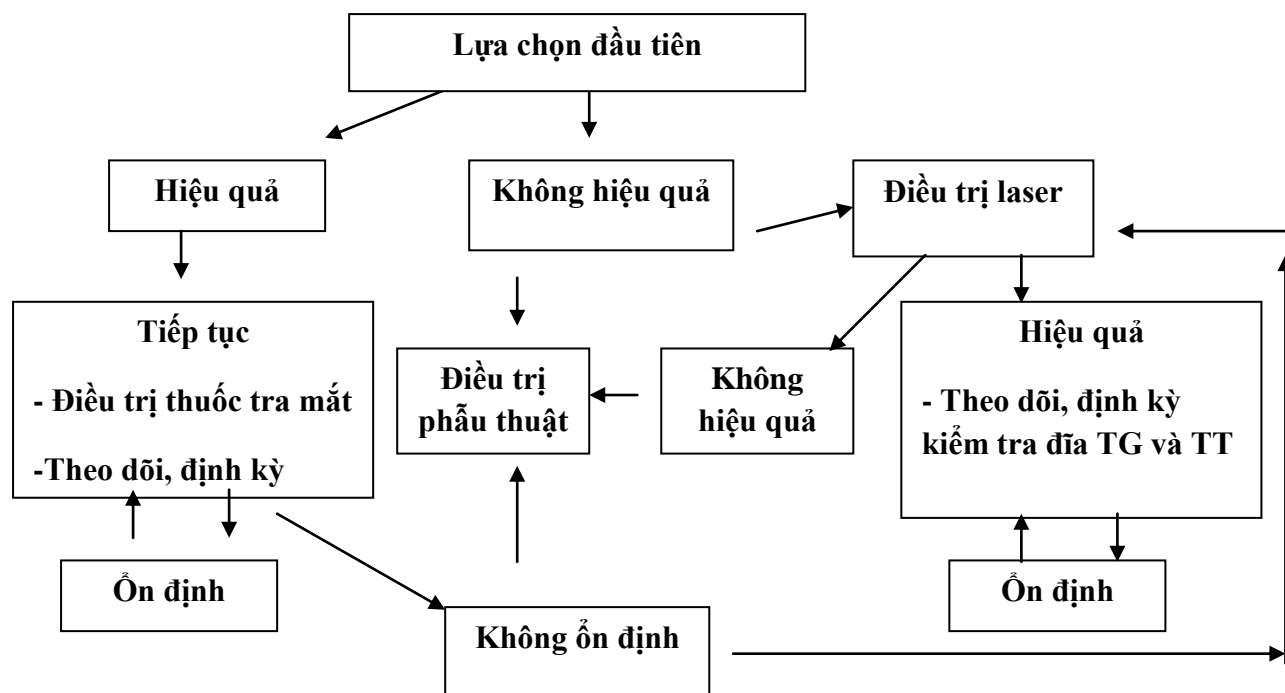
- Điều trị toàn diện

Phối hợp bảo vệ, tăng cường dinh dưỡng cho thị thần kinh, điều trị bệnh toàn thân.

- Theo dõi định kỳ: Tình trạng nhãn áp (NA), đĩa thị giác (TG) và thị trường (TT).

- Có thể phối hợp điều trị laser hoặc phẫu thuật.

b. Phác đồ điều trị



Nếu người bệnh không có điều kiện theo dõi hoặc điều trị thuốc lâu dài hoặc cơ sở y tế không có máy laser điều trị thì cần chỉ định điều trị phẫu thuật sớm.

c. Điều trị cụ thể

– Điều trị nội khoa bằng thuốc hạ nhãn áp

+ *Thuốc ức chế men Carbonic Anhydrase*

Brinzolamide 1%; Dorzolamide 2% - tra mắt ngày 2-3 lần

Acetazolamid 250 mg - uống 2- 4 viên / ngày. Chỉ định trước mổ và khi cần cấp cứu hạ NA.

Acetazolamid 500mg/5 ml - tiêm tĩnh mạch 1 ống khi NA rất cao, không hạ được bằng thuốc tra mắt và uống.

+ *Thuốc ức chế β -giao cảm*

+ *Thuốc cường phó giao cảm*

+ *Thuốc chế phẩm từ Prostaglandin*

+ *Thuốc cường α và β - giao cảm*

+ *Thuốc cường α_2 - giao cảm*

+ *Thuốc phối hợp cố định*

Timolol + Chế phẩm từ Prostaglandin: tra mắt ngày 1 lần vào buổi tối.

Timolol + Ức chế men Carbonic Anhydrase: tra mắt ngày 2 lần.

Timolol + Cường phó giao cảm: tra mắt ngày 2 lần.

Timolol + Cường α_2 - giao cảm: tra mắt ngày 2 lần.

+ *Thuốc toàn thân*

Glycerol 50% - Chỉ định trước mổ và khi nhãn áp không hạ được bằng thuốc tra mắt và uống. Người lớn: uống 1gr-2 gr/ kg / lần. Trẻ em: uống 1gr-1,5gr/ kg cân nặng/ lần.

Mannitol 10%, 20% - Chỉ định trước mổ và khi nhãn áp rất cao, không hạ được bằng thuốc tra mắt và uống. Tiêm TM 1,5g -2g/ kg.

Nguyên tắc lựa chọn thuốc hạ nhãn áp.

Thuốc có tác dụng làm giảm NA: đạt và duy trì NA đích ổn định lâu dài, giao động NA trong ngày không quá 5 mmHg; Dung nạp tốt; Tối thiểu tác dụng không mong muốn; Tiện sử dụng (ít lần tra, giá thành hợp lý).

Nguyên tắc chỉ định điều trị thuốc

Bắt đầu bằng một thuốc với nồng độ thấp nhất. Nếu chưa đạt hiệu quả hoặc gây tác dụng không mong muốn cần thay một thuốc nhóm khác. Nếu vẫn không đạt hiệu quả cần bổ xung thêm thuốc nhóm khác hoặc dùng thuốc phối hợp cố định.

Trong 1-2 ngày đầu khi NA tăng quá cao có thể dùng kết hợp thuốc tra và uống hạ NA Acetazolamid 250 mg với liều trung bình cho người lớn là 500mg/ngày.

Hướng dẫn cho người bệnh chia khoảng thời gian dùng thuốc hợp lý, các thuốc tra cách nhau ít nhất là 15 phút.

- **Điều trị laser**

Điều trị laser được áp dụng ở những cơ sở y tế có trang bị máy laser điều trị.

Loại laser: laser argon, laser diode hoặc laser YAG.

Kỹ thuật: Bao gồm 2 phương pháp: Đốt laser vùng bè (trabeculoplasty) và Đốt laser vùng bè chọn lọc (selective laser trabeculoplasty)

Đọc chi tiết trong “Quy trình kỹ thuật ”

- **Điều trị phẫu thuật**

Chỉ định:

+ Sau điều trị tích cực bằng thuốc và laser mà nhãn áp không đạt nhãn áp đích hoặc điều chỉnh không ổn định, chức năng thị giác tiếp tục biến đổi.

+ Người bệnh không có điều kiện điều trị bằng thuốc.

- + Người bệnh không có điều kiện đi lại khám theo dõi.
- + Người bệnh không tuân thủ chế độ điều trị thuốc theo chỉ dẫn của bác sĩ.

Các phẫu thuật điều trị glôcôm góc mở

- + Phẫu thuật lỗ rò
- + Phẫu thuật cắt củng mạc sâu không xuyên thủng
- + Phẫu thuật đặt van dẫn lưu tiền phòng
- + Laser quang đông thể mi

Kỹ thuật: Đọc chi tiết trong “Quy trình kỹ thuật ”

– Điều trị phối hợp

Điều trị chuyên khoa về các bệnh toàn thân

Thuốc có tác dụng bảo vệ thần kinh hứa hẹn nhiều triển vọng trong điều trị glôcôm hiện đang trong giai đoạn thử nghiệm lâm sàng.

Thuốc dẫn mạch, tăng tuần hoàn nuôi dưỡng thị thần kinh như ginko biloba, cavinton, duxil....

5. TIẾN TRIỂN VÀ BIẾN CHỨNG

Glôcôm góc mở nguyên phát thường xuất hiện âm thầm, gây tổn thương cả hai mắt, nhưng thường một mắt nặng hơn mắt bên kia. Bệnh tiến triển chậm, lần lượt qua từng giai đoạn, nếu không được phát hiện và điều trị kịp thời sẽ dẫn đến mù lòa.

6. PHÒNG NGỪA MÙ LÒA DO GLÔCÔM GÂY NÊN

Glôcôm góc mở là một bệnh nguy hiểm gây mù loà không có khả năng điều trị hồi phục. Tuy nhiên có thể phòng ngừa mù lòa do bệnh glôcôm gây nên bằng cách khám phát hiện bệnh ở giai đoạn sớm, điều trị kịp thời trong các đối tượng nguy cơ cao và theo dõi, quản lý người bệnh lâu dài theo quy trình để kiểm soát được diễn biến bệnh.

TÀI LIỆU THAM KHẢO

1. Волков В.В.(2008): *Глаукома открытоугольная*, Москва, МИА.
2. Lam D.S, Tano Y., Rich R., Rao S.K. (2008): *Glaucoma Diagnostics, A-Z in Ophthalmology, Section A, Book 1*, Hong Kong, Bon Vision Limited.
3. Michael V Boland, Harry A Quigley (2011). “*Evaluation of a combined index of optic nerve structure and function for glaucoma diagnosis*”, BMC Ophthalmology, 11:6
4. Мошетьова Л.К., Нестеров А.П., Егорова Е.А. (2009): *Офтальмология*,

Москва, ГЭОТАР-Медия.

5. Myron Yanoff, Jay S. Duker(2009): *Ophthalmology, 3rd edition*, Elsevier Inc.
6. Нестеров А П (2008): *Глаукома*, Москва, МИА.
7. Robert L Stamper, Marc F Lieberman, Michael V Drake (2009): *Becker-Shaffer's Diagnosis and Therapy of the Glaucomas, 8th edition*”, Elsevier Inc.

TĂNG NHÃN ÁP SAU CHẤN THƯƠNG ĐỤNG DẬP

1. ĐẠI CƯƠNG

Chấn thương đụng dập có thể gây tăng nhãn áp theo nhiều cơ chế khác nhau. Mắt bị chấn thương có nhãn áp cao trên 24mmHg (theo nhãn áp Maclakov). Tăng nhãn áp có thể gây tổn hại thị thần kinh không có khả năng hồi phục, lõm đĩa thị, thu hẹp thị trường.

2. NGUYÊN NHÂN

Tăng nhãn áp sau chấn thương đụng dập có thể xuất hiện cấp tính, nhưng cũng có thể xuất hiện muộn, mãn tính.

- Viêm màng bồ đào sau chấn thương đụng dập.
- Xuất huyết tiền phòng, xuất huyết dịch kính, nội nhãn.
- Sa lệch thể thủy tinh, đặc biệt sa thể thủy tinh ra tiền phòng gây tăng nhãn áp cấp tính, dịch kính ở tiền phòng, nghẽn đồng tử.
- Tổn thương góc tiền phòng: lồi góc tiền phòng, chấn thương vùng bè, rách vùng bè, rách thể mi.
- Tắc nghẽn vùng bè do tế bào máu, tế bào viêm, chất thể thủy tinh, dịch kính.
- Tăng nhãn áp muộn xuất hiện sau một thời gian bị chấn thương đã lâu do dính ở chu biên, dính đồng tử, lệch thể thủy tinh, dịch kính ở tiền phòng, viêm mạn tính.

3. CHẨN ĐOÁN

a. Lâm sàng:

- Triệu chứng cơ năng

Tăng nhãn áp sau chấn thương đụng dập có thể xuất hiện sớm hoặc muộn ngay sau chấn thương hoặc sau chấn thương một thời gian. Các triệu chứng có khi xuất hiện không điển hình (phụ thuộc vào từng bệnh nhân).

- + Đau nhức mắt, có thể đau nửa đầu cùng bên.
- + Buồn nôn, nôn.
- + Nhãn áp trên 24 mmHg (Maclakov - quả cân 10 gr).
- + Giảm thị lực.
- Triệu chứng thực thể :
- + Cương tụ rìa.

- + Phù giác mạc .
- + Đồng tử thường giãn.
- + Các tổn thương phối hợp thường gặp :
 - Xuất huyết tiền phòng, xuất huyết nội nhãn.
 - Sa lệch thể thủy tinh, rung rinh mống mắt, đứt chân mống mắt, có thể có nghẽn đồng tử .

b. Cận lâm sàng

- Khám OCT phần sau nhãn cầu, đánh giá tổn thương thị thần kinh, OCT phần trước nhãn cầu đánh giá thể thủy tinh, tiền phòng, mống mắt.
- Khám siêu âm: đánh giá dịch kính, võng mạc, hốc mắt.
- Khám siêu âm sinh hiển vi (UBM) có thể đánh giá các tổn thương như lệch thể thủy tinh, đứt dây Zinn...
- Tổn thương góc tiền phòng: góc đóng hoặc lùi góc, dính góc...
- Tăng nhãn áp đã lâu có thể thấy : thu hẹp thị trường, lõm đĩa rộng.

c. Chẩn đoán xác định

- Tiền sử có chấn thương mắt.
- Căn cứ vào khám lâm sàng, kết quả xét nghiệm đo nhãn áp, đo thị trường.

d. Chẩn đoán phân biệt

- Glôcôm nguyên phát
- Tăng nhãn áp do các nguyên nhân khác: glôcôm thứ phát do Coctison, do đái tháo đường...

4. ĐIỀU TRỊ

a. Nguyên tắc chung

- Phải điều trị nội khoa trước tiên, nếu nhãn áp không điều chỉnh sau một thời gian thì cân nhắc phẫu thuật. Không được chỉ định phẫu thuật sớm ngay sau khi bị chấn thương để hạ nhãn áp khi chưa điều trị nội khoa, trừ khi có sa thể thủy tinh ra tiền phòng.
- Tìm nguyên nhân gây tăng nhãn áp để điều trị.
- Điều trị ngoại khoa khi cần thiết.

b. Điều trị cụ thể

- chống viêm, tiêu máu, hạ nhãn áp, giảm phù, an thần.

- + Chống viêm:
 - Tại chỗ: tra mắt : dung dịch steroid, thuốc chống viêm không steroid.
 - Toàn thân : prednisolon 1mg/1kg cân nặng/ ngày.
- + Tiêu máu: điều trị theo phác đồ điều trị xuất huyết tiền phòng và xuất huyết nội nhãn (xem bài Xuất huyết tiền phòng, nội nhãn sau chấn thương).
- + Thuốc hạ nhãn áp :
 - Tra thuốc ức chế beta.
 - Trong trường hợp tăng nhãn áp muộn (sau chấn thương 1 tháng) có thể dùng thuốc nhóm Prostaglandin.

Nếu nhãn áp không điều chỉnh bằng thuốc tra: có thể uống Acetazolamid 0,25g x 2 viên / ngày và phối hợp điều trị với thuốc chống rối loạn điện giải (Kaleorid 0,6g : 1- 2 viên / ngày).

Trong quá trình điều trị cần theo dõi đo nhãn áp để kiểm tra.

- Giảm phù: Tra nước muối 5% 4 lần/ngày. Uống thuốc giảm phù (Alphachoay 2 viên/ngày).
- Tăng sức đề kháng và dinh dưỡng.
- An thần giảm đau.

5. TIẾN TRIỂN VÀ BIẾN CHỨNG

– Tăng nhãn áp sau chấn thương đụng dập là bệnh cảnh có cơ chế phức tạp do cùng một lúc gây nên bởi nhiều tổn thương phối hợp, vì vậy cần phải theo dõi sát sao và điều trị thuốc hoặc phẫu thuật khi có chỉ định. Thị lực thường giảm nhiều do kèm theo các tổn thương phối hợp .

– Có khi phải phẫu thuật nhiều lần : lỗ dò, quang đông, đặt van dẫn lưu.

– Biến chứng :

- + Teo thị thần kinh
- + Đau nhức mắt
- + Giãn lồi củng mạc .
- + Mất chức năng.

6. PHÒNG BỆNH

– Tuyên truyền giáo dục cho người dân biết cách phòng chấn thương mắt, đặc biệt đối với các cháu học sinh

– Cần khám định kỳ kiểm tra theo dõi nhãn áp trên bệnh nhân có tiền sử chấn thương, tiền sử tăng nhãn áp sau chấn thương, lùi góc tiền phòng sau chấn thương, để kịp thời điều trị trước khi xảy ra các biến chứng không còn khả năng điều trị như loạn dưỡng giác mạc, lõm đĩa rộng, mất chức năng.

TÀI LIỆU THAM KHẢO

1. Hoàng Việt Nga (1999), “ *Nghiên cứu về tăng nhãn áp sau sa lệch thể thủy tinh do chấn thương đụng dập và các biện pháp điều trị*”, Luận văn Thạc sĩ Y học, Trường Đại học Y Hà Nội, Hà Nội.
2. Nguyễn Thị Thu Yên, Nguyễn Quốc Anh, Nguyễn Văn Đàm (2012), “ *Chấn thương đụng dập nhãn cầu*”, *Nhãn khoa, tập 2*, Nhà xuất bản Y học, Đỗ Như Hôn chủ biên, tr. 341- 352.
3. Albert and Jacobie (2008). “ *Trauma*”, edited by Mieler WF, Haripasad SM in “ *Principles and practice of ophthalmology*”, pp. 5069-5221.
4. Banta JT , Moore KJ (2007), “ *Ocular trauma*. Saunder Elsevier.
5. Campbell DG (1982), “ *Ghost cell glaucoma following trauma*”. *Ophthalmology* ; 89 (3), pp. 227-230.
6. Eugene Milder, Kimberly David (2008). *Ocular trauma and Glaucoma, International ophthalmology clinics* , Lippincott Williams & Wilkins, Vol 48, N° 4, pp. 47-64.
7. Girkin CA, McGwin G Jr, Long C, Morris R, Kuhn F.(2005),
8. “ *Glaucoma after ocular contusion: a cohort study of the United States Eye Injury Registry*”. *J Glaucoma*. Dec 14 (6) pp. 470-473.
9. Kuhn F (2008), “ *Posttraumatic glaucoma* ”, *Ocular traumatology*, Edit by Kuhn F, Springer Publishers, pp. 437- 451.
10. Manner T, Salmon JF, Barron A et al (2001), “ *Trabeculectomy with Mitomycin C in the treatment of posttraumatic angle recession glaucoma* ”, *Br.J. Ophthalmol*, 185, pp. 159- 163.
11. Ramanjit Sihota, Sunil Kumar et al (2008), “ *Early Predictors of Traumatic Glaucoma After Closed Globe Injury Trabecular Pigmentation, Widened Angle Recess, and Higher Baseline Intraocular Pressure* ” , *Arch Ophthalmol*. 126(7) pp. 921-926.

XUẤT HUYẾT NỘI NHÃN SAU CHẤN THƯƠNG

1. ĐỊNH NGHĨA

Xuất huyết nội nhãn là tình trạng chảy máu vào tiền phòng và/hoặc dịch kính xảy ra sau chấn thương. Tùy theo mức độ xuất huyết và nguồn gốc xuất huyết sẽ ảnh hưởng đến thị lực và tình trạng biến chứng kèm theo.

2. NGUYÊN NHÂN

Xuất huyết tiền phòng (XHTP) sau chấn thương đụng dập có 2 nguồn gốc chính: Từ mống mắt và/hoặc từ thể mi. Trường hợp trên mắt đã lấy thể thủy tinh có thể gặp XHTP có nguồn gốc từ xuất huyết dịch kính đi ra phía trước.

Xuất huyết dịch kính (XHDK) sau chấn thương đụng dập có thể đi kèm với xuất huyết tiền phòng và cũng có cùng nguồn gốc xuất huyết như trên, ngoài ra, XHDK còn có thể do nguyên nhân từ các chấn thương kèm theo vùng hậu cực như các vết rách hắc mạc, võng mạc có tổn thương mạch máu.

3. CHẨN ĐOÁN

a. Lâm sàng

- Trường hợp XHTP

Chủ quan:

- + Nhìn mờ sau chấn thương
- + Đỏ mắt
- + Đau nhức

Khách quan:

+ Khám mắt thấy có máu trong tiền phòng. Có thể chia thành các mức độ qua quan sát trên sinh hiển vi khám bệnh:

- + Độ I: Láng máu tiền phòng hoặc ngấn máu dưới 1/3 tiền phòng
- + Độ II: Máu chiếm 1/3 đến 1/2 tiền phòng
- + Độ III: Máu chiếm trên 1/2 tiền phòng

Các tổn thương khác kèm theo có thể có trên mắt XHTP:

+ Tổn thương bán phần trước: Trợt biểu mô giác mạc, rách màng Descemet, phù giác mạc, lồi góc, đứt chân mống mắt, đứt cơ vòng đồng tử, đục-lệch thể thủy tinh,...

+ Tổn thương bán phần sau: XHDK (hay gặp khi có lệch TTT kèm theo), phù, xuất huyết võng mạc, rách hắc võng mạc, chấn thương thị thần kinh.

– Trường hợp XHDK

Chủ quan:

+ Nhìn mờ sau chấn thương

Khách quan:

+ Có máu trong buồng dịch kính quan sát trên sinh hiển vi, chia thành các mức độ:

+ Nhẹ: Có hồng cầu trong buồng dịch kính, vẫn đục dịch kính

+ Vừa: Vẫn đục dịch kính nhiều, quan sát được đáy mắt nhưng không rõ chi tiết

+ Nặng: Đục dịch kính toàn bộ không quan sát được đáy mắt.

+ Khám lâm sàng còn phát hiện các tổn thương kèm theo trên mắt xuất huyết nhằm mục đích có phương pháp điều trị và chế độ theo dõi hợp lý cho người bệnh.

b. Cận lâm sàng

Siêu âm B có thể giúp đánh giá mức độ XHDK và phát hiện các tổn thương dịch kính- võng mạc kèm theo trong trường hợp không quan sát được chi tiết đáy mắt qua khám lâm sàng. Ngoài ra, qua theo dõi siêu âm có thể phát hiện các biến chứng trên đĩa thị- võng mạc xuất hiện trong quá trình điều trị, từ đó có thể thay đổi phác đồ điều trị.

c. Chẩn đoán xác định

Trên các dấu hiệu lâm sàng và cận lâm sàng để chẩn đoán xác định vị trí và mức độ xuất huyết nội nhãn sau chấn thương.

d. Chẩn đoán phân biệt

Đa số các trường hợp xuất huyết nội nhãn sau chấn thương có biểu hiện rõ ràng, ít khi cần đến chẩn đoán phân biệt. Một số trường hợp đặc biệt cần chẩn đoán phân biệt với:

+ Xuất huyết nội nhãn nặng đi kèm với vỡ nhãn cầu, biểu hiện lâm sàng bằng mắt đau nhức, kích thích, mắt mềm, phẫu thuật cấp cứu thăm dò vết thương củng mạc sẽ cho hướng xử trí tiếp theo

+ Viêm mủ nội nhãn: mắt kích thích, đau nhức; kết mạc cương tụ, mi sưng nề; tủa viêm sau giác mạc; ngăn mủ tiền phòng; ánh đồng tử vàng, buồng dịch kính có mủ,...

- + Đục dịch kính hoặc tổ chức hoá dịch kính do các nguyên nhân khác.

4. ĐIỀU TRỊ:

a. Nguyên tắc chung

- Dừng chảy máu
- Tiêu máu
- Điều trị biến chứng.

b. Điều trị cụ thể

- Dừng chảy máu:

Có thể cân nhắc sử dụng một trong các thuốc chống chảy máu:

- + Transamin (viên nang 250 mg, viên nén 500 mg, ống tiêm 500mg/5ml)

Liều dùng: Uống 750- 2000 mg mỗi ngày, chia làm 3- 4lần.

- + Adrenoxin (viên 10 mg)

Liều dùng: Uống 1- 3 viên mỗi ngày, trước các bữa ăn 1h. Trẻ em từ 1- 2 viên mỗi ngày.

- Tiêu máu:

Có thể dùng các thuốc tiêu máu như: Hyasa tiêm cạnh nhãn cầu 180 đơn vị/0,5 ml cạnh nhãn cầu

- Điều trị xuất huyết tiền phòng:

- + Nghỉ ngơi tại giường, hạn chế vận động, nằm đầu cao.

- + Tra mắt:

- Chống viêm: nhóm Steroid.

- Giảm đồng tử, liệt thể mi.

- + Thuốc uống:

- Tam thất bột 10gr/ngày

• Liệu pháp corticoid: Liều lượng trung bình 0.75mg/kg cân nặng, có thể dùng đường uống hoặc dùng đường tiêm.

• Điều trị thuốc hạ nhãn áp khi có tăng nhãn áp: Bằng các thuốc uống và/hoặc tra tại mắt.

- + Cân nhắc phẫu thuật tháo máu tiền phòng khi có một trong các dấu hiệu sau:

• Biến chứng tăng nhãn áp đe dọa ngấm máu giác mạc, không đáp ứng với điều trị nội khoa, thường tiến hành sau 5 ngày nếu điều trị nội khoa không kết quả.

- Ngám máu giác mạc
- Xuất huyết mức độ nặng, máu không tiêu sau thời gian điều trị nội khoa.
- Điều trị xuất huyết dịch kính:
 - + Mức độ nhẹ: Phác đồ điều trị như với xuất huyết tiền phòng, cần theo dõi sát tiến triển xuất huyết và tình trạng dịch kính võng mạc kèm theo.
 - + Mức độ vừa: Theo dõi tiến triển xuất huyết và tình trạng võng mạc bằng siêu âm B, theo dõi biến chứng võng mạc do tăng sinh dịch kính.
 - + Mức độ nặng: Cân nhắc phẫu thuật khi tiên lượng điều trị nội khoa không tiêu hết máu; phương pháp điều trị là phẫu thuật cắt dịch kính qua pars plana. Cắt dịch kính có khả năng giải quyết hết lượng máu trong dịch kính, đồng thời phát hiện, xử lý sớm các tổn thương võng mạc kèm theo do chấn thương. Chỉ định cắt dịch kính thông thường sau 2- 3 tháng, tốt nhất là sau khi đã có bong dịch kính sau (Qua theo dõi định kỳ hoặc trên hình ảnh siêu âm).
- Điều trị các tổn thương kèm theo trên mắt xuất huyết nội nhãn: Tùy theo loại tổn thương phối hợp và mức độ xuất huyết có thể tiến hành điều trị đồng thời các tổn thương phối hợp trên mắt chấn thương, hoặc sau quá trình điều trị xuất huyết nội nhãn.

5. TIẾN TRIỂN VÀ BIẾN CHỨNG:

a. Tiến triển

- Tiến triển xuất huyết nội nhãn phụ thuộc vào các yếu tố:
 - + Mức độ xuất huyết
 - + Xuất huyết tái phát
 - + Các tổn thương nội nhãn phối hợp
 - + Tình trạng toàn thân và độ tuổi bệnh nhân
 - + Thời gian điều trị sau chấn thương.
- Xuất huyết nội nhãn mức độ nhẹ có thể theo dõi và điều trị nội khoa, mức độ xuất huyết sẽ tiêu dần theo thời gian. Với trường hợp xuất huyết nặng, tiến triển có thể dẫn đến xuất hiện các biến chứng.

b. Biến chứng:

Sau XHTP, biến chứng có thể gặp:

- + Ngám máu giác mạc
- + Tăng nhãn áp
- + Viêm màng bồ đào

- + Dính mống mắt
- + Teo thị thần kinh
- + Xuất huyết tái phát
- Biến chứng xuất hiện phụ thuộc vào mức độ xuất huyết, thời gian từ khi chấn thương đến khi được phát hiện và điều trị.
- Sau XHDK có thể gặp các biến chứng:
 - + Bong võng mạc
 - + Tăng sinh dịch kính- võng mạc

XHDK có biến chứng là một chỉ định can thiệp ngoại khoa trên mắt có XHDK.

6. PHÒNG BỆNH:

Tăng cường công tác tuyên truyền về an toàn lao động, đảm bảo trang thiết bị an toàn lao động khi làm việc; giáo dục các cháu thiếu nhi không chơi các đồ chơi bạo lực. Cảnh báo nguy hiểm ở những nơi có công trường lao động, nhà máy, xí nghiệp, hầm mỏ,...

TÀI LIỆU THAM KHẢO

1. Nguyễn Thị Thu Yên, Nguyễn Quốc Anh, Nguyễn Văn Đàm (2012), “*Chấn thương đưng giáp nhãn cầu*”, Nhân khoa , tập 2, tr. 342- 343.
2. R P Crick, P T Khaw (2003), “*Ocular trauma*”, A Textbook of Clinical Ophthalmology, , pp 151- 154
3. Kuhn F (2008), “*Anterior chamber* ”, Ocular traumatology, Springer publishers, pp.209- 230
4. Kuhn F (2008), “*Vitreous and Retina*”, Ocular traumatology, Springer publishers, pp.281- 335
5. Kuhn F (2002), “*Anterior Chamber*”, Ocular trauma- Principles and Practice, Thieme, pp.131- 146
6. Kuhn F (2002), “*Vitreous and Retina*”, Ocular trauma- Principles and Practice, pp 206-235
7. W Walton, S Von Hagen, R Grigorian, M Zarbin (2003), “*Prise en charge d'un hyphéma post-traumatique*”, Encyclopédie médico-chirurgicale, Masson-Elsevier, 21-700-A-30.

VIÊM MỦ NỘI NHÃN NỘI SINH

1. ĐỊNH NGHĨA

Viêm mủ nội nhãn (VMNN) nội sinh là tình trạng viêm các tổ chức trong nhãn cầu, đặc trưng bởi sự xâm nhập của bạch cầu đa nhân gây hoại tử mủ do các tác nhân gây bệnh đi đến mắt qua đường máu, dẫn đến hình thành mủ trong tiền phòng và dịch kính.

2. NGUYÊN NHÂN

Tác nhân gây viêm nội nhãn (có thể là vi khuẩn hay gặp như phế cầu, trực khuẩn mủ xanh; vi rút, kí sinh trùng, nấm), thường đến mắt theo đường máu do nhiễm trùng từ một cơ quan khác ở gần mắt như: tai mũi họng, răng hàm mặt ... hoặc đến từ cơ quan ở xa mắt (như thận, xương, nội tâm mạc ...) hoặc do nhiễm khuẩn huyết hay do tiêm truyền tĩnh mạch.

Điều kiện thuận lợi: viêm mủ nội nhãn hay gặp ở trẻ em suy giảm miễn dịch hoặc ốm lâu ngày.

3. CHẨN ĐOÁN

a. Lâm sàng

- Triệu chứng cơ năng
- + Đau nhức mắt, đỏ mắt
- + Nhìn mờ tùy mức độ, nhưng thường nhanh và nhiều
- Triệu chứng thực thể
- + Phù mi, cảm giác thể mi (+)
- + Mắt kích thích, kèm cương tụ kết mạc, cương tụ rìa
- + Phù giác mạc, có thể có vữa sau giác mạc
- + Xuất tiết ở diện đồng tử, dính bờ đồng tử
- + Phản ứng tiền phòng (như Tyndall tiền phòng; mủ tiền phòng)
- + Thể thủy tinh có thể đục hoặc hóa mủ
- + Viêm, mủ trong dịch kính tùy mức độ từ nặng đến nhẹ, mủ dịch kính có thể loãng, lơ lửng từng dây trong dịch kính, có thể đặc.
- + Đáy mắt: trong viêm mủ nội nhãn nội sinh cấp tính thường không soi được đáy mắt do mủ trong dịch kính che lấp, nếu còn soi được có thể gặp tổn thương võng mạc và hắc mạc.

- Triệu chứng toàn thân

Trẻ có thể có sốt, quấy khóc do đau nhức mắt

b. Cận lâm sàng

- Xét nghiệm vi sinh

Chẩn đoán chính xác tác nhân gây viêm mủ nội nhãn nội sinh rất quan trọng trong việc lựa chọn kháng sinh thích hợp để điều trị bệnh. Để xác định tác nhân gây bệnh cần lấy bệnh phẩm từ chọc hút dịch tiền phòng, hoặc dịch kính (tốt nhất khi chưa điều trị kháng sinh) để xét nghiệm:

- + Vi sinh tế bào: soi tươi, soi trực tiếp và nuôi cấy vi khuẩn (NCVK) và làm kháng sinh đồ giúp lựa chọn kháng sinh thích hợp cho điều trị nhiễm trùng mắt và nhiễm trùng toàn thân.

- + Vi sinh phân tử: PCR,

- + Cách lấy bệnh phẩm từ chọc hút tiền phòng và dịch kính:

- Chọc hút dịch tiền phòng: dùng kim 25G, chọc qua rìa giác mạc vào tiền phòng và hút 0,1 ml dịch để làm xét nghiệm. Sau đó cho bệnh phẩm vào ống nghiệm vô khuẩn có đậy kín và đưa ngay đến phòng xét nghiệm.

- Chọc hút dịch kính: bằng kim hút cỡ 23, chọc qua pars plana và DK trước, hút 0,2 ml DK làm xét nghiệm. Ngoài ra có thể lấy mủ DK bằng cắt DK lấy mủ xét nghiệm, đồng thời cắt mủ trong DK để điều trị, có thể kết hợp đưa kháng sinh vào nội nhãn.

- Nuôi cấy vi khuẩn mủ DK hoặc máu khi trẻ đang sốt.

- **Siêu âm:**

Xác định tình trạng dịch kính, võng mạc (siêu âm đặc biệt có giá trị khi bệnh nhân có dính vít đồng tử do viêm, không quan sát được phía sau).

- **Các xét nghiệm cần làm thêm về toàn thân**

- + Phân tích máu, nước tiểu

- + Khám toàn thân, TMH, RHM ... để phát hiện các ổ viêm nhiễm có thể là nguyên nhân dẫn đến VMNN nội sinh

c. Chẩn đoán xác định:

Chẩn đoán viêm mủ nội nhãn cần dựa vào các bằng chứng sau:

- Biểu hiện lâm sàng (như triệu chứng ở mục a)
- Kết quả siêu âm: có đục dịch kính nhiều, có mủ dịch kính
- Kết quả xét nghiệm vi sinh

d. Chẩn đoán phân biệt:

- Viêm kết mạc cấp ở trẻ em
- Viêm màng bồ đào trước, viêm màng bồ đào sau
- Với u nội nhãn (đặc biệt là ở trẻ em, tốt nhất là dựa vào siêu âm, chụp cộng hưởng từ).
- Xuất huyết dịch kính

4. ĐIỀU TRỊ

a. Nguyên tắc chung

- Tìm nguyên nhân và điều trị
- Bảo vệ tổ chức nhãn cầu
- Tăng cường miễn dịch cơ thể
- Điều trị sớm, tích cực ngay từ đầu.
- Chống nhiễm khuẩn
- Chống viêm
- Chống dính
- Kết hợp điều trị ngoại khoa khi cần thiết.

b. Điều trị cụ thể

Tại mắt:

Chống nhiễm khuẩn: dùng ngay kháng sinh phổ rộng; khi có kết quả vi sinh điều trị theo kháng sinh đồ.

+ Tra mắt: tốt nhất chọn các kháng sinh được khuyến cáo có thể ngấm vào tiền phòng. Có thể dùng một trong các thuốc sau tra 4-6 lần /ngày:

- Nhóm Quinolones.
- Nhóm Aminosit.

+ Tiêm dưới kết mạc, tiêm cạnh nhãn cầu.

+ Tiêm nội nhãn: Tốt nhất theo kháng sinh đồ. Tùy loại kháng sinh mà có liều lượng khác nhau và liều cũng khác nhau giữa người lớn và trẻ em. Số lượng tiêm nội nhãn: 0,1ml; kháng sinh khác nhau tiêm riêng. Đối với trẻ em cần gây mê để tiêm.

- Các kháng sinh thường được sử dụng là:

○ Nhóm Glycopeptid kết hợp với Ceftazidim 2mg/0,1ml hoặc kết hợp với Amikacin 0,4mg/0,1ml.

○ Kháng sinh chống nấm như Amphotericin B.

• Tiêm nhắc lại: tùy theo tiến triển của bệnh và đáp ứng của mắt với tiêm. Có thể tiêm nhắc lại sau 48 giờ và không nên tiêm quá 3 lần.

• Có thể kết hợp tiêm kháng sinh và corticoid nội nhãn.

• Sau tiêm nội nhãn cần cho thuốc hạ nhãn áp và chú ý theo dõi biến chứng có thể xảy ra khi tiêm nội nhãn như:

○ Tăng nhãn áp

○ Chọc vào thể thủy tinh gây đục, vỡ thể thủy tinh

○ Xuất huyết nội nhãn do chọc vào mạch máu

○ Rách võng mạc

Chống viêm:

+ Thuốc chống viêm Steroid có thể kết hợp kháng sinh, tra 4 lần/ngày.

Dùng một trong các thuốc sau:

• Prednisolone

• Bethamethasone

• Fluorometholone

• Hydrocortisol

• Tobramycine kết hợp Dexamethasone, Maxitrol, Poly – pred (Dexa + Neo + Polymycine B), ...

+ Thuốc không Steroid tra 4 lần/ngày.

Chống dính đồng tử: tra Atropin 1-4%. Trong trường hợp theo dõi thấy vẫn không tách dính được đồng tử thì cần tiêm tách dính 4 điểm (pha atropin 1% với adrenalin 1%).

Toàn thân:

+ Kháng sinh (nên theo kháng sinh đồ, liều dùng theo cân nặng bệnh nhân): Có thể theo đường uống, tiêm bắp, tốt nhất là tiêm truyền tĩnh mạch để điều trị ổ nhiễm trùng nguyên phát hoặc nhiễm trùng huyết)

Các kháng sinh có thể dùng là: Cephalosporin thế hệ 3 liều 30 – 100mg/kg/ngày, chia làm 2 hay 3 lần.

+ Chống viêm (liều dùng theo cân nặng bệnh nhân): có thể dùng đường uống, tiêm bắp, đường tĩnh mạch hoặc kết hợp. Liều 0,8 – 1,2mg/kg/ngày, dùng một lần vào buổi sáng.

- Thuốc uống: viên Prednisolone 5mg, Medrol 4mg, Medrol 16mg...
- Tiêm bắp: Dexamethasone 4mg hoặc 16mg
- Tiêm tĩnh mạch: Solu – medrol 40mg

+ Giảm phù: Alphachymotrypsin 4 – 6 viên/ngày chia 2 – 3 lần.

5. TIẾN TRIỂN VÀ BIẾN CHỨNG

– Viêm mủ nội nhãn là một bệnh nặng, tiến triển nhanh có thể gây tổn hại nặng về chức năng thị giác và giải phẫu dẫn tới mù lòa.

– Nếu được điều trị sớm, tích cực; đúng qui trình bệnh có thể đỡ, mủ nội nhãn có thể loãng ra và tiêu bớt, chức năng thị giác có thể được phục hồi.

– Nếu muộn, bệnh thường tiến triển nặng, dẫn tới viêm toàn nhãn hoặc viêm tổ chức hốc mắt, không phục hồi được thị lực.

6. PHÒNG BỆNH

– Điều trị sớm và tích cực các ổ nhiễm khuẩn tại mắt và toàn thân.

– Khi có dấu hiệu đỏ mắt cần đi khám ngay ở các cơ sở chuyên khoa mắt.

TÀI LIỆU THAM KHẢO

1. Basic and Clinical Science Course. Section 9. *Endophthalmitis and Uveitis*. American Academy of Ophthalmology 1995-1996.
2. Barza M. Factors *affecting the intraocular penetration of antibiotics*. Scand J Infect Dis. (Suppl) 1978;14:151–159.
3. Jackson TL, Eykyn SJ, Graham EM, et al. *Endogenous bacterial endophthalmitis: A 17-y prospective series and review of 267 reported cases*. Surv Ophthalmol. 2003;48:403–423.
4. Schiedler V, Scott IU, Flynn HW Jr, et al. *Culture-proven endogenous endophthalmitis: clinical features and visual acuity outcomes*. Am J Ophthalmol. 2004;137:725–731.
5. Wong JS, Chan TK, Lee HM, et al. *Endogenous bacterial endophthalmitis: an East Asian experience and a reappraisal of a severe ocular affliction*. Ophthalmology. 2000;107:1483–1491.

VIÊM MỦ NỘI NHÃN NGOẠI SINH

1. ĐỊNH NGHĨA

Viêm mủ nội nhãn được dùng trong lâm sàng để chỉ tình trạng viêm của các thành phần trong nhãn cầu đặc trưng bởi sự xâm nhập của bạch cầu đa nhân trung tính gây hoại tử mủ do các tác nhân gây bệnh vào mắt sau chấn thương mắt hoặc sau phẫu thuật mắt.

Viêm mủ nội nhãn là bệnh cảnh có thể gặp sau vết thương xuyên nhãn cầu hoặc sau phẫu thuật nội nhãn (phẫu thuật lấy thể thủy tinh đục, phẫu thuật cắt bè, phẫu thuật cắt dịch kính...). Được gọi là viêm mủ nội nhãn khi phản ứng viêm mủ còn khu trú trong lòng nhãn cầu (khi phản ứng viêm mủ đã lan rộng ra các lớp vỏ nhãn cầu và tổ chức hóc mắt thì gọi là viêm mủ toàn nhãn).

2. NGUYÊN NHÂN

– Do vi khuẩn, nấm, kí sinh trùng, virus. Hay gặp là vi khuẩn Gram dương khoảng từ 60- 70%, có thể phối hợp nhiều loại vi khuẩn, hoặc vi khuẩn và nấm. Các vi khuẩn Gram âm và kí khí gặp ít hơn. Tác nhân hay gặp sau mổ thể thủy tinh là *Staphylococcus spp*, *Streptococcus spp*, *Bacillus spp*. Tác nhân gây bệnh vào nội nhãn qua vết thương, qua các vật gây chấn thương, từ túi kết mạc đi vào nội nhãn trong quá trình phẫu thuật.

– Một số yếu tố nguy cơ như suy giảm miễn dịch, các bệnh lý nhiễm trùng tại mắt, quanh mắt...có thể tạo điều kiện cho sự phát triển bệnh.

3. CHẨN ĐOÁN

a. Lâm sàng

– Thể cấp tính: bệnh thường biểu hiện sau chấn thương hay sau phẫu thuật trong tuần đầu. Các triệu chứng thường rầm rộ.

Cơ năng: phản ứng viêm biểu hiện:

- + Sung nề mi mắt, chảy nước mắt, khó mở mắt.
- + Nóng: Bệnh nhân có cảm giác nóng ở mi và mắt.
- + Đỏ: Mi và kết mạc đỏ rực lên.
- + Đau nhức mắt, buồn nôn, có thể kèm nhức đầu.
- + Nhìn mờ, sợ ánh sáng.

Thực thể: Nguyên tắc khám từ trước ra sau (trên sinh hiển vi).

- + Phản ứng thể mi (+).

- + Nhãn áp có thể cao.
- + Hai mi sưng nề, bóng đỏ. Nhãn cầu có thể lồi.
- + Kết mạc cương tụ toàn bộ (cả hệ thống nông và sâu)
- + Giác mạc phù, có tua sau giác mạc, có thể có áp xe giác mạc.
- + Tiền phòng: Tyndall (+), có thể có ngăn mủ tiền phòng.
- + Đồng tử thường dính, kém giãn, có thể thấy màng xuất tiết diện đồng tử.
Ánh đồng tử kém hồng, xám, vàng.
- + Thể thủy tinh có thể đục vỡ, hoá mủ.
- + Dịch kính đục theo nhiều mức độ: vẩn đục nhẹ có thể xem lờ mờ đáy mắt, nặng có thể thấy dịch kính đục trắng ánh vàng bản (ánh đồng tử tối).
- + Đáy mắt: thường không soi được do vẩn đục các môi trường trong suốt, nếu còn soi được có thể thấy võng mạc có xuất tiết hay hoại tử võng mạc, viêm tắc mạch võng mạc .
- + Thị lực giảm sút nhiều cho đến ST(-).
- + Bệnh nhân có thể có sốt cao, mệt mỏi.
- Thể mẫn tính : Triệu chứng thường không điển hình, biểu hiện giống như một viêm màng bồ đào âm ỉ. Khám thấy có tế bào viêm trong tiền phòng, dịch kính. Bệnh nhân có cảm giác nhìn mờ, chói sáng, nhức nhẹ. Điều trị với các thuốc chống viêm không đỡ.

b. Cận lâm sàng.

- Xét nghiệm vi sinh: Có vai trò quan trọng trong chẩn đoán nguyên nhân gây bệnh. Có 2 xét nghiệm chính:

- + Soi tươi, soi trực tiếp.
- + Nuôi cấy vi khuẩn và kháng sinh đồ.

Bệnh phẩm là dịch hút trong tiền phòng và có thể chọc hút dịch kính làm xét nghiệm. Qua đây xác định chính xác nguyên nhân gây bệnh do :

- + Vi khuẩn : Chỉ rõ loại vi khuẩn.
- + Nấm : Chỉ rõ loại nấm.

Có một số trường hợp gặp nhiều tác nhân gây bệnh trên cùng một mắt.

Hoặc kết hợp với 2 loại vi khuẩn và nấm.

– Nếu có điều kiện làm xét nghiệm PCR và giải trình tự cho kết quả dương tính cao hơn và nhanh hơn (6 giờ) so với làm xét nghiệm nuôi cấy vi khuẩn thông thường (sau 48 giờ).

– Siêu âm : Đánh giá tình trạng dịch kính, võng mạc, có hay không có dị vật nội nhãn, hoặc sót mảnh nhân trong buồng dịch kính. Trong viêm mủ nội nhãn dịch kính thường đục hoặc có đám tổ chức liên kết dày.

c. Chẩn đoán xác định

Căn cứ vào khám lâm sàng, kết quả xét nghiệm vi sinh và kết quả siêu âm như : đau nhức mắt, giảm thị lực, giác mạc phù đục, tiền phòng có mủ hoặc Tyndall (+) ánh đồng tử kém hồng (vàng hoặc xám), dịch kính vẩn đục, kết quả xét nghiệm vi sinh có vi khuẩn hoặc nấm.

d. Chẩn đoán phân biệt

– Viêm màng bồ đào sau chấn thương. Cần nghĩ đến viêm mủ nội nhãn sau chấn thương xuyên nhãn cầu khi có đau trong mắt tăng lên bất thường, giảm thị lực nhiều, mủ tiền phòng hay áp xe giác mạc. Chú ý các vết thương có kèm theo dị vật nội nhãn, vỡ thể thủy tinh, chấn thương nông nghiệp là những yếu tố nguy cơ cao gây viêm mủ nội nhãn.

– Viêm màng bồ đào tăng nhãn áp.

– Viêm màng bồ đào không do nhiễm trùng, phản ứng viêm do chất thể thủy tinh.

– Các bệnh lý gây đục dịch kính khác.

4. ĐIỀU TRỊ.

a. Nguyên tắc chung

– Nếu có vết thương xuyên nhãn cầu phải khâu vết thương. Nếu có dị vật nội nhãn cần lấy dị vật ra khỏi nhãn cầu.

– Điều trị kháng sinh sớm, mạnh, phổ rộng và có khả năng thấm tốt vào nội nhãn, tích cực.

– Khi có kết quả kháng sinh đồ phải dùng kháng sinh theo kháng sinh đồ.

– Phối hợp điều trị với corticoid (khi không có nấm).

– Viêm mủ nội nhãn do nấm: Tuyệt đối không dùng chống viêm bằng corticoid.

– Trong những trường hợp viêm mủ nội nhãn nặng không đáp ứng điều trị nội khoa có chỉ định phẫu thuật phối hợp : Cắt dịch kính mủ, có thể kết hợp bơm dầu Silicon nội nhãn.

b. Điều trị cụ thể.

– Điều trị nội khoa viêm mủ nội nhãn do vi khuẩn :

Kháng sinh- Chống viêm- Giảm phù- Vitamin- An thần.

Kháng sinh:

+ Kháng sinh có thể dùng 1 hoặc phối hợp từ 2 nhóm kháng sinh trở lên tùy thuộc vào mức độ bệnh và loại thuốc có (tra thuốc, uống thuốc, tiêm cạnh nhãn cầu, tiêm nội nhãn, tiêm bắp, tiêm tĩnh mạch)

+ Tại chỗ: Tra thuốc: Dung dịch và mỡ kháng sinh thích hợp với loại vi khuẩn tìm thấy ở kết quả xét nghiệm vi sinh.

+ Toàn thân: Dùng loại kháng sinh thích hợp với loại vi khuẩn tìm thấy ở kết quả soi tươi, soi trực tiếp, nuôi cấy vi khuẩn (Ví dụ: Vi khuẩn Gram (-) : Gentamycine, Amikacine, Ceftazidime, kháng sinh nhóm Quinolon. Vi khuẩn Gram (+) dùng Vancomycin).

+ Tiêm kháng sinh trực tiếp nội nhãn (tiêm kháng sinh vào buồng dịch kính) : Ceftazidime 2,25mg/0,1 ml hoặc Gentamycin 0,2mg/ 0,1 ml – 0,4mg/0,1ml, Amikacin 0,4 mg ,hoặc Vancomycin 1mg/ 0,1 ml (dựa vào kết quả kháng sinh đồ) (Xem bài *Tiêm nội nhãn*). Cần nhắc khi tiêm kháng sinh nội nhãn lần thứ hai. Có thể kết hợp tiêm kháng sinh dưới kết mạc.

Chống viêm, chống dính

+ Thuốc chống viêm có Corticoid.

+ Cần giãn đồng tử:

- Dung dịch Atropin 1% – 4%

- Mỡ Atropin

Giảm phù.

Vitamin tăng sức đề kháng cơ thể.

An thần.

* Chú ý : Nếu có tăng nhãn áp thì phải điều trị hạ nhãn áp bằng thuốc tra hoặc thuốc uống.

– Điều trị nội khoa viêm mủ nội nhãn do nấm

Cần dùng thuốc chống nấm tại chỗ và toàn thân. Dựa vào kết quả xét nghiệm vi sinh. Thường dùng các thuốc chống nấm sau :

+ Thuốc tra

- Dung dịch Ketoconazol 2 % tra mắt ngày 6 lần

- Dung dịch Natamycin 5% tra mắt ngày 6 lần.
- + Tiêm nội nhãn :
Amphotericin B 0,005mg (5 μ g) – 0,01 mg hoặc Miconazole 10 μ g.
- + Toàn thân:
- Intraconazole 0,1 g x 2 viên/ ngày (21-30 ngày)
- Thuốc tiêm: Amphoteracin B : tiêm tĩnh mạch: 2,25mg/kg cân nặng.

5. TIẾN TRIỂN VÀ BIẾN CHỨNG

– Tiến triển của viêm mủ nội nhãn nói chung và viêm mủ nội nhãn ngoại sinh (sau chấn thương hoặc sau phẫu thuật mắt) rất nặng, có thể dẫn đến teo nhãn cầu, mất chức năng, có khi phải bỏ nhãn cầu, đặc biệt khi viêm mủ nội nhãn do nấm.

– Biến chứng: khi phản ứng viêm mủ đã lan rộng ra cả tổ chức hốc mắt thì dẫn đến viêm mủ toàn nhãn, thủng giác mạc, thậm chí nhiễm trùng huyết. Biến chứng khác: bong võng mạc, teo gai thị, viêm tắc mạch máu võng mạc, xuất huyết võng mạc, teo nhãn cầu.

6. PHÒNG BỆNH

– Phát hiện sớm vết thương xuyên nhãn cầu và điều trị cấp cứu khâu vết thương, lấy dị vật nội nhãn sớm (nếu có) dùng kháng sinh phổ rộng, liều cao.

– Đảm bảo các nguyên tắc vô trùng trong phẫu thuật.

– Điều trị dự phòng kháng sinh trước, trong và sau mổ trong các phẫu thuật nội nhãn.

– Viêm mủ nội nhãn cần được chẩn đoán sớm và điều trị cấp cứu để hạn chế mất chức năng hoặc khoét bỏ nhãn cầu.

– Đề phòng chấn thương mắt: tuyên truyền giáo dục cho người dân biết cách đề phòng chấn thương mắt, đặc biệt đối với học sinh. Người lao động phải tôn trọng quy định về an toàn lao động.

– Khi chấn thương mắt phải đến cơ sở y tế khám bệnh ngay, kịp thời, không tự ý điều trị.

TÀI LIỆU THAM KHẢO

1. Nguyễn Thị Thu Yên (2001), “ *Viêm mủ nội nhãn sau chấn thương nhãn cầu hở, vi sinh vật gây bệnh và kết quả điều trị*”, Tạp chí thông tin Y dược 5, tr. 32- 36.
2. Alfaro DV, Liggett PE (1999), “*Vitreoretinal surgery of the injured eye*”, Lippincott Raven, Philadelphia, New York..

3. Albert and Jacobie (2008). "*Trauma*", edited by Mieler WF, Haripasad SM in "Principles and practice of ophthalmology", pp. 5069-5221.
4. Banta TJ., Moore KJ.(2007), "*Traumatic endophthalmitis* ", Ocular trauma, Saunders Elsevier, pp. 204- 205.
5. Kuhn F (2008), "*Endophthalmitis* ", *Ocular traumatology*, Edit by Kuhn F, Springer Publishers, pp. 437- 451
6. Shirodkar AR, Pathengay P, Flynn PW et al (2012) "*Delayed- Versus Acute - Onset Endophthalmitis After Cataract Surgery*", Am. J. Ophthalmol, Vol 153, 3, pp. 391-398.

NHÃN VIÊM ĐỒNG CẢM

1. ĐẠI CƯƠNG

Nhãn viêm đồng cảm (NVĐC) là tình trạng viêm màng bồ đào u hạt của cả hai mắt, xảy ra sau khi một mắt bị chấn thương xuyên hay phẫu thuật nội nhãn. Mắt chấn thương được gọi là mắt gây đồng cảm còn mắt kia là mắt bị nhãn viêm đồng cảm.

Ngày nay, cùng với sự phát triển của vi phẫu thuật và các tiến bộ về kỹ thuật xử trí vết thương xuyên nhãn cầu, tỷ lệ NVĐC đã giảm đáng kể, bệnh nhân được xử lý kịp thời và kết quả cũng được cải thiện nhiều.

2. NGUYÊN NHÂN

- Đa số các trường hợp NVĐC xảy ra sau chấn thương xuyên nhãn cầu mà hay gặp nhất là tổn thương màng bồ đào, đặc biệt là thể mi.
- NVĐC có thể xảy ra sau một số phẫu thuật nội nhãn. Các phẫu thuật hay gặp như phẫu thuật đục thể thủy tinh, phẫu thuật về móng mắt (như cắt móng mắt chu biên), các phẫu thuật dịch kính-võng mạc.
- Một số trường hợp không xác định được nguyên nhân.

3. CHẨN ĐOÁN

a. Chẩn đoán xác định: dựa vào các triệu chứng lâm sàng và cận lâm sàng sau

- Lâm sàng

Nhãn viêm đồng cảm có thể xuất hiện sớm hoặc muộn sau khi 1 mắt bị chấn thương xuyên hoặc sau phẫu thuật nội nhãn. Khoảng 65% các trường hợp NVĐC xuất hiện sau khi bị chấn thương từ 2 tuần đến 2 tháng; Khoảng 90% xảy ra trong vòng 1 năm sau khi bị chấn thương. Tuy nhiên, NVĐC cũng được ghi nhận xuất hiện sớm hơn sau chấn thương. Mặc dù nguy cơ bị NVĐC sau chấn thương 3 tháng là rất thấp, khả năng bị NVĐC vẫn không thể loại trừ hoàn toàn trong suốt cuộc đời. Không có sự khác biệt về chủng tộc và giới tính trong việc xuất hiện NVĐC.

+ Triệu chứng cơ năng: giảm thị lực, sợ ánh sáng, chảy nước mắt, đau nhức, xảy ra ở mắt lành sau khi mắt kia bị chấn thương.

+ Triệu chứng thực thể chính tại mắt là các dấu hiệu của viêm màng bồ đào bao gồm: tua lắng đọng mắt sau giác mạc màu trắng, dạng u hạt (mỡ cừu). Thỉnh thoảng có các nốt dạng u hạt tỏa lan trên móng mắt tương tự như các hạt trong bệnh sacoidose. Khám phần sau nhãn cầu cho thấy dịch kính vẫn đục hoặc có tế bào viêm trong dịch kính, lòng bao mạch máu võng mạc, có thể có phù gai

thị và có hiện tượng dày lên và thâm nhiễm của hắc mạc. Có thể có bong thanh dịch võng mạc. Đặc biệt, có các nốt tổn thương hắc võng mạc màu trắng vàng, nhỏ, gọi là nốt Dalen-Fuch. Nốt Dalen-Fuch có thể xuất hiện tại bất cứ vị trí nào trên võng mạc nhưng thường gặp nhất là ở vùng võng mạc trung gian, đường kính khoảng 60-700 μm và nằm dưới võng mạc trong 1/3 các trường hợp. Về lâu dài, các rách nhỏ của màng Bruch thường xuất hiện ngay dưới các nốt Dalen-Fuch và có thể dẫn đến biến chứng tăng sinh tân mạch.

- + Triệu chứng toàn thân: có thể thấy các dấu hiệu: bạch biến, bạc lông tóc, rụng tóc, các dấu hiệu của màng não: đau đầu, nôn, buồn nôn,...

- Cận lâm sàng

- + Siêu âm: có thể thấy dịch kính đục nhiều hay ít tùy từng mức độ, có sự dày lên của hắc mạc, có thể có bong võng mạc thanh dịch..

- + Kết quả xét nghiệm dịch não tủy cho thấy có hiện tượng tăng sinh các tế bào (chủ yếu là tế bào lympho).

- + Chụp mạch huỳnh quang: ít khi cần trong NVĐC. Có 2 dạng tổn thương thường gặp trong: Dạng thường gặp nhất tương tự như các tổn thương trong hội chứng Vogt-Koyanagi-Harada bao gồm rất nhiều điểm dò huỳnh quang của hắc mạc trong giai đoạn sớm. Các điểm này sẽ liên kết lại với nhau trong giai đoạn muộn tạo thành bong võng mạc thanh dịch. Các điểm dò huỳnh quang tương ứng với các nốt Dalen-Fuch trên lâm sàng. Dạng thứ 2 ít gặp hơn, xuất hiện tương tự như các tổn thương quan sát được trong bệnh biểu mô sắc tố dạng mảng cấp tính bao gồm chậm bắt màu huỳnh quang hắc mạc trong giai đoạn sớm và bắt màu muộn.

b. Chẩn đoán phân biệt

Cần chẩn đoán phân biệt với các bệnh viêm màng bồ đào màng não khác như Vogt-Koyanagi-Harada, với bệnh sarcoidose, lymphoma nội nhãn và hội chứng các đốm trắng (white dots syndromes).

4. ĐIỀU TRỊ

a. Nguyên tắc chung

- Kết hợp điều trị tại chỗ và toàn thân, ưu tiên điều trị tại chỗ
- Điều trị Corticoid tích cực là lựa chọn đầu tiên. Kết hợp các loại thuốc khác như kháng sinh, thuốc điều hoà miễn dịch...
- Theo dõi chặt người bệnh trong và sau điều trị để xử lý kịp thời

b. Điều trị cụ thể:

– Điều trị tại chỗ: xử lý vết thương khi có kẹt tổ chức hoặc không kín, thuốc tra gồm kháng sinh, corticoid và atropin

– Điều trị toàn thân:

+ kháng sinh

+ Giảm mạch

+ Corticoid

Điều trị nội khoa:

– Liệu pháp corticoid

+ Trước khi có corticoid, tiên lượng các mắt bị NVĐC là vô cùng xấu với khoảng 70% các mắt mù vĩnh viễn.

+ Corticoid liều cao cần bắt đầu ngay khi chẩn đoán xác định. Không được giảm liều corticoid quá nhanh và dùng thuốc đột ngột. Corticoid chỉ được giảm liều từ từ trong vòng 6 tháng sau khi quá trình viêm đã hoàn toàn được giải quyết. Ở người lớn, liều prednisolon uống 1 – 2 mg/kg cân nặng / ngày trong tuần đầu tiên, sau đó giảm dần sau khi phản ứng viêm đã được khống chế cho đến khi đạt liều duy trì là 5-10 mg/ngày. Bệnh nhân điều trị corticoid toàn thân cần được theo dõi chặt chẽ huyết áp, đường máu. Các bệnh lý nhiễm trùng cũng cần được loại trừ trước khi bắt đầu liệu pháp corticoid.

– Các thuốc ức chế miễn dịch: sử dụng trong trường hợp không đáp ứng với corticoid hoặc phối hợp với corticoid trong 1 số trường hợp để giảm liều corticoid đề phòng biến chứng. khi dùng thuốc lưu ý kiểm tra chức năng gan thận (tham khảo thêm ý kiến bác sỹ nội khoa).

– Nhóm chống chuyển hóa:

+ Có tác dụng ngăn sự phát triển và phân chia của tế bào.

+ Các thuốc này có rất nhiều tác dụng phụ và có khi gây biến chứng rất nguy hiểm nên thường không được sử dụng trên các bệnh nhân trẻ, đặc biệt là trên trẻ em.

+ Trước khi sử dụng thuốc chống chuyển hóa, bệnh nhân cần được tư vấn đầy đủ về các biến chứng tiềm tàng. Trong quá trình điều trị, bệnh nhân cần được theo dõi chặt chẽ bởi các bác sỹ nội khoa có kinh nghiệm.

– Nhóm ức chế tế bào T lympho (cyclosporin A)

+ Do mắt bị NVĐC thường bị thâm nhiễm dày đặc bởi tế bào lympho T hoạt hóa nên cyclosporin A, một chất ức chế đặc hiệu lên chức năng của tế bào lympho T có tác dụng rất tốt trong điều trị.

+ Có thể phối hợp Cyclosporin A liều 3-5 mg/kg/ngày với prednisolon 15-20 mg/ngày. Tuy nhiên, cyclosporin A không phải là thuốc gây phân hủy tế bào (không giết chết các tế bào lympho T tham gia vào quá trình gây viêm), vì vậy, hiệu quả điều trị của thuốc thường mất khi ngừng dùng thuốc. Do đó, liệu trình điều trị bằng cyclosporin A thường phải kéo dài trên một số bệnh nhân.

+ Hai tác dụng phụ chủ yếu của Cyclosporin A là gây độc cho thận (75%) và gây tăng huyết áp (25%).

5. TIẾN TRIỂN VÀ BIẾN CHỨNG

– NVĐC là bệnh nặng và có thể gây mù vĩnh viễn ngay cả khi đã được điều trị tích cực. Tuy nhiên khi được chẩn đoán xác định sớm, điều trị kịp thời và tích cực và thích hợp, bệnh nhân NVĐC có thể duy trì được thị lực hữu dụng.

– NVĐC có thể gây các biến chứng như đục thể thủy tinh, tăng nhãn áp..và trong một số trường hợp có thể gây teo nhãn cầu.

6. PHÒNG BỆNH

– Do NVĐC thường xuất hiện sau vết thương xuyên nhãn cầu, việc xử trí tốt vết thương xuyên nhãn cầu (khâu vết thương đúng bình diện giải phẫu, không bị kẹt các tổ chức) phối hợp điều trị hậu phẫu tích cực bằng các thuốc kháng sinh, chống viêm giúp hạn chế khả năng xuất hiện NVĐC.

– Khoét bỏ các mắt bị chấn thương không còn khả năng điều trị hồi phục là phương pháp để điều trị dự phòng NVĐC trước khi bệnh xuất hiện. Nguy cơ bị NVĐC hầu như đã được loại bỏ nếu mắt chấn thương được khoét bỏ trong vòng 1-2 tuần sau chấn thương.

TÀI LIỆU THAM KHẢO

1. Arevalo J.F., Garcia R.A., Al-Dhibi H.A., Sanchez J.G., Suarez-Tata L., (2012), *Update on sympathetic ophthalmia*, Middle East Afr. J. Ophthalmol., Vol 19 (1): 13-21.
2. Castiblanco C.P., Adelman R.A., (2009), *Sympathetic Ophthalmia* , Greafe's Arch. Clin. Exp. Ophthalmol. Vol 247 (3): 289-302.
3. Chaithanyaa N., Devireddy S.K., Kishore Kumar R.V., Gali R.S., Aneja V., (2012) *Sympathetic ophthalmia: a review of literature. Oral Surg. Oral Med. Oral Pathol. Oral Radiol.*, Vol 113 (2): 172-176.
4. Chang G.C., Young L.H., (2011), *Sympathetic Ophthalmia*, *Semin. Ophthalmol.*, Vol 26 (4-5): 316-320.
5. Yousuf S.J., Jones L.S., Kidwell E.D. Jr, (2012), *Enucleation and evisceration: 20 years of experience*, *Orbit*, Vol 31 (4): 211-215.

HỘI CHỨNG VOGT-KOYANAGI-HARADA

1. ĐẠI CƯƠNG

Vogt-Koyanagi-Harada là một viêm màng bồ đào toàn bộ, mãn tính, tiến triển từng đợt cấp tính. Bệnh biểu hiện 2 mắt, xảy ra do sự tấn công của các tế bào lympho T đến các tế bào của mắt (tế bào lympho T có khuynh hướng chống lại các tế bào sắc tố hắc mạc, da, tiền đình và màng não). Bệnh Vogt-Koyanagi-Harada còn được gọi là hội chứng viêm màng bồ đào màng não, thường có các triệu chứng toàn thân kèm theo: viêm màng não với tăng lymphô trong dịch não tủy, bạch biến, rụng lông tóc, điếc cảm nhận và ù tai. Bệnh hay gặp ở vùng Đông Nam Á như: Nhật, Trung quốc, Việt nam và người Mỹ gốc Tây ban nha. Tỷ lệ mắc bệnh nữ gặp nhiều hơn nam.

2. NGUYÊN NHÂN

- Chưa rõ nguyên nhân của bệnh Vogt-Koyanagi-Harada, có thể do dị ứng miễn dịch hoặc do virus.
- Tỷ lệ HLA-B22 dương tính tăng hơn bình thường.

3. CHẨN ĐOÁN

a. Lâm sàng

- Tại mắt
 - + Triệu chứng cơ năng: bệnh thường xảy ra ở 2 mắt, giảm thị lực 2 mắt đột ngột, nhìn trước mắt như có một màn sương mù dày đặc do thủy dịch, dịch kính đục, đau nhức hố mắt, vùng thái dương, gò má do thần kinh V bị kích thích, chói, cộm, chảy nước mắt.
 - + Triệu chứng thực thể: kết mạc cương tụ rìa +++, tua mắt sau giác mạc: tua mỡ cừu. Giai đoạn sau có nhiều loại tua khác nhau. Quan sát thấy ở tiền phòng: dấu hiệu Tyndall(+) có khi rất nặng, ngoài thành phần tế bào (bạch cầu, thực bào, prôtein) còn có cả sợi fibrin. Góc tiền phòng: giai đoạn sau có thể thấy dính góc tiền phòng là nguyên nhân gây glôcôm thứ phát. Mống mắt: mạch máu cương tụ dữ dội, mống mắt sẫm màu, đồng tử co, dính mặt sau mống mắt vào mặt trước thể thủy tinh. Đồng tử bị chất xuất tiết bít kín. Giai đoạn sau mống mắt thoái hóa, mất sắc tố, mất tính đàn hồi. Trên mặt mống mắt có thể thấy tân mạch
 - + Khi bệnh tái phát nhiều lần có thể quan sát được hạt Koeppe trên bờ đồng tử, hạt Busacca trên mặt mống mắt và góc tiền phòng. Mống mắt có hình ảnh vòng múi cà chua ở giai đoạn muộn, đồng tử dính dính và tăng nhãn áp do góc tiền phòng bị dính bít. Dịch kính: giai đoạn đầu vẫn đục thể bụi, giai đoạn sau tăng

sinh vẫn đục thể thô. Nhiều bệnh nhân Vogt-Koyanagi bệnh phát triển ra phía sau gáy phù nề gai thị, hoàng điểm có thể kèm bong võng mạc nội khoa

- Dấu hiệu não, màng não

Nhóm triệu chứng này hay đến trước viêm màng bồ đào vì thế có trường hợp đi khám nội khoa và thần kinh trước khi khám mắt. Đau đầu dữ dội, ù tai, nôn mửa, cứng cổ, dấu hiệu Kernig (+), liệt nửa người. Triệu chứng này kéo dài 4- 6 tuần và không tái phát.

- Dấu hiệu da, lông, tóc

Rụng tóc thường gặp, rụng từng mảng tóc đen có khi rụng tóc đồng thời bạc tóc. Nhiều bệnh nhân rụng trọc đầu. Tóc thường mọc lại trong vòng khoảng 5-8 tháng và không rụng lại nữa trong khi triệu chứng màng bồ đào có khi tái phát, đôi khi không chỉ rụng tóc mà còn rụng lông mày, lông mi. Bạc lông, bạc tóc: bạch biến sắc tố melanin trở thành đám da màu trắng thường ở mi, mắt, mang tai, thái dương.

b. Cận lâm sàng

- Siêu âm hai mắt trong hội chứng Harada có hình ảnh hắc võng mạc vùng trung tâm dày lên, hoặc có bong võng mạc phía dưới .

- Trong thời gian bệnh nhân có dấu hiệu não, màng não nếu chọc dịch nước não tủy sẽ thấy tế bào lymphô, đơn bào tăng lên đến 200- 300 tế bào /ml và tỷ lệ albumin cũng sẽ tăng cao hơn bình thường. Thay đổi này quay trở lại bình thường khi hết triệu chứng não, màng não.

- Chụp mạch huỳnh quang: giai đoạn sớm có hiện tượng tăng huỳnh quang tương ứng với những ổ viêm hắc võng mạc ở vùng trung tâm, giai đoạn muộn tăng huỳnh quang thể hiện hiệu ứng cửa sổ điển hình.

c. Chẩn đoán xác định

- Tiêu chuẩn chẩn đoán của hội chứng Vogt-Koyanagi-Harada
- Bệnh nhân không có tiền sử chấn thương mắt.
- Có ít nhất 3 trong số các dấu hiệu sau đây:
 - + Viêm màng bồ đào trước mãn tính 2 mắt.
 - + Viêm màng bồ đào sau hai mắt với bong thanh dịch võng mạc, phù nề đĩa thị và rối loạn sắc tố, mất sắc tố của võng mạc .
 - + Có ít nhất một dấu hiệu ở tai hay ở não ví dụ như: ù tai, đau đầu, nôn mửa, hội chứng màng não. Tăng lymphô trong dịch não tủy .
 - + Có ít nhất một dấu hiệu ở da: rụng lông, tóc, bạc lông, bạch biến.

d. Chẩn đoán thể lâm sàng

– Thể viêm màng bồ đào mãn tính giai đoạn sớm biểu hiện chủ yếu ở bán phần trước (Vogt-koyanagi):

+ Triệu chứng cơ năng: bệnh thường xảy ra ở 2 mắt, giảm thị lực 2 mắt đột ngột, nhìn trước mắt như có một màn sương mù dày đặc do thủy dịch, dịch kính đục, đau nhức hố mắt, vùng thái dương, gò má do thần kinh V bị kích thích, chói, cộm, chảy nước mắt.

+ Triệu chứng thực thể: kết mạc cương tụ rìa +++, tua mắt sau giác mạc: tua mỡ cừu. Giai đoạn sau có nhiều loại tua khác nhau. Quan sát thấy ở tiền phòng: dấu hiệu Tyndall (+) có khi rất nặng, ngoài thành phần tế bào (bạch cầu, thực bào, prôtein) còn có cả sợi fibrin. Góc tiền phòng: giai đoạn sau có thể thấy dính góc tiền phòng là nguyên nhân gây glôcôm thứ phát. Mống mắt: mạch máu cương tụ dữ dội, mống mắt sẫm màu, đồng tử co, dính mặt sau mống mắt vào mặt trước thể thủy tinh. Đồng tử bị chất xuất tiết bít kín. Giai đoạn sau mống mắt thoái hóa, mất sắc tố, mất tính đàn hồi. Trên mặt mống mắt có thể thấy tân mạch

+ Khi bệnh tái phát nhiều lần có thể quan sát được hạt Koeppe trên bờ đồng tử, hạt Busacca trên mặt mống mắt và góc tiền phòng. Mống mắt có hình ảnh vòng múi cà chua ở giai đoạn muộn, đồng tử dính dính và tăng nhãn áp do góc tiền phòng bị dính bít. Dịch kính: giai đoạn đầu vẫn đục thể bụi, giai đoạn sau tăng sinh vẫn đục

– Thể thô: nhiều bệnh nhân Vogt-Koyanagi bệnh phát triển ra phía sau gây phù nề gai thị, hoàng điểm có thể kèm bong võng mạc nội khoa.

– Thể viêm màng bồ đào mãn tính giai đoạn sớm biểu hiện chủ yếu ở bán phần sau (Harada):

+ Triệu chứng cơ năng: 2 mắt nhìn mờ đột ngột, trước mắt như có màng sương rộng, dày đặc, tăng dần, đồng thời có hiện tượng ruồi bay trước mắt.

+ Triệu chứng thực thể: giai đoạn đầu, bán phần trước mắt bình thường. Giai đoạn sau xuất hiện triệu chứng viêm màng bồ đào trước: cương tụ rìa giác mạc, tua sau giác mạc ban đầu dạng tua bụi, giai đoạn sau dạng tua hạt. Tiền phòng Tyndall (+), fibrine ở tiền phòng. Dính góc tiền phòng. Mống mắt: dính mống mắt, thoái hóa mống mắt. Xuất hiện tân mạch. Thủy tinh thể bị đục cực sau, có thể đục bệnh lý toàn bộ. Dấu hiệu về đáy mắt: soi ánh đồng tử thấy ánh đồng tử trở thành màu xám. Đĩa thị phù nề, mạch máu cả động mạch và tĩnh mạch cương tụ, bờ mờ, có khi có chấm xuất huyết. Võng mạc phù nề, óng ánh, tỏa lan khắp toàn bộ. Bong võng mạc nội khoa phía 6 giờ. Bong võng mạc phát triển nhanh, cao, có khi thành nhiều múi. Trên mặt bong võng mạc rải rác có ít xuất tiết. Dịch kính vẫn đục. Bong võng mạc kéo dài nhiều tháng. Bong võng mạc càng lâu thì

sau này phục hồi thị lực càng kém. Sau khi võng mạc áp thương biểu hiện: võng mạc mỏng, lớp biểu mô sắc tố bị phá hủy nhiều, lộ hắc mạc nên đáy mắt hồng rực, sắc tố rải rác trên võng mạc. Thỉnh thoảng có thể thấy những hạt Dallen Fuchs (đám sẹo teo ở chu biên).

e. Chẩn đoán phân biệt

Hội chứng Vogt-Koyanagi-Harada với các viêm màng bồ đào khác (bệnh xuất hiện cả hai mắt có kèm triệu chứng về não, và tổn thương của da, lông, tóc).

4. ĐIỀU TRỊ

a. Nguyên tắc điều trị

- Sử dụng corticoid liều cao, duy trì và giảm liều dần dần.
- Giảm đồng tử.
- Nâng cao thể trạng

b. Điều trị cụ thể

- Điều trị Corticoid là lựa chọn đầu tiên, cách sử dụng như sau:
 - + Bắt đầu bằng liều cao: 1mg -1,5mg /1kg/ngày qua đường tiêm (cạnh nhãn cầu, tiêm tĩnh mạch, hay uống). Giảm liều khi các triệu chứng cơ bản đã được kiểm soát

- + Giảm liều từ từ và kéo dài trong 3-6 tháng.

- Điều trị bằng thuốc ức chế miễn dịch

Cần có sự tham gia của bác sỹ nội khoa

Cần thiết sử dụng thuốc ức chế miễn dịch trong trường hợp:

- + Điều trị Corticoid thất bại.
- + Phụ thuộc Corticoid ở liều cao, phối hợp để hạ liều .
- + Chống chỉ định Corticoid.

Thuốc ức chế miễn dịch thường dùng :

- + Ciclosporine là chất ức chế IL2.
- + Cyclophosphamide (là chất gây độc tế bào).

- Thuốc điều trị tại mắt

- + Thuốc giãn đồng tử (chống dính, chống viêm).

+ Thuốc nhỏ Atropin sulfat 1-4% lúc đầu 5-10 phút tra 1 lần cho giãn đồng tử (lưu ý trẻ em khi nhỏ thuốc phải bịt điểm lệ tránh gây phản ứng phụ của thuốc) và tùy theo bệnh nhân duy trì giãn đồng tử bằng các thuốc giãn nhanh có

nhanh cho mống mắt hoạt động. Trường hợp không tách dính mống mắt được sau 1-2 tiếng bằng tra thuốc thì tiêm Atropin 1% + Adrenalin 1/1000 dưới kết mạc cạnh rìa giác mạc chỗ mống mắt dính.

- + Thuốc kháng viêm kết hợp với kháng sinh.
- + Thuốc chống viêm khác như diclofenac.
- Thuốc toàn thân

Thuốc kháng sinh phổ rộng để chống nhiễm khuẩn cơ hội có thể dùng đường uống, tiêm bắp, hoặc tĩnh mạch .

- Hỗ trợ các vitamin

c. Điều trị biến chứng

- Xử lý tăng nhãn áp: Acetazolamide 0.25g tùy theo nhãn áp uống ngày 1-2 viên. Nếu nhãn áp không điều chỉnh bằng thuốc, can thiệp phẫu thuật lỗ rò kết hợp với Corticosteroid

- Phối hợp Kaliorid 0,6g x 1viên/ ngày để chống mất kali khi dùng lợi tiểu.
- Xử lý đục thể thủy tinh biến chứng, glôcôm bằng phẫu thuật.

5. TIẾN TRIỂN VÀ BIẾN CHỨNG

Bệnh có khuynh hướng tiến triển biến thành mãn tính, tiên lượng nặng hay tái phát, trở thành viêm màng bồ đào hình thái hạt, hay đưa đến các biến chứng sau: dính đồng tử, tăng nhãn áp thứ phát, đục thể thủy tinh bệnh lý. Một số ít trường hợp nhãn áp hạ dẫn đến teo nhãn cầu

6. PHÒNG BỆNH

Không có phòng bệnh đặc hiệu.

TÀI LIỆU THAM KHẢO

1. Duke-Elder WS, Perkins EA. Disease of uveal tract. In Duke-Elder ed. *System of Ophthalmology*. St louis; CV Mosby Company, 2004, 4, 558-93
2. Harada, E: *Clinical observations of nonsuppurative choroiditis*, Acta Soc Ophthalmol Jpn 30: 356, 2009
3. Koyanagi, Y: Dysakusis, Alopecia and Poliosis bei schwerer Uveitis nicht traumatischen Ursprungs, Klin Monatsbl Augenheilkd 82: 194-211, 2010
4. Ober, RR, Smith, RE, and Ryan, SJ: *Subretinal neovascularization in the Vogt-Koyanagi-Harada syndrome*, Int Ophthalmol 6: 225-234, 2011
5. Ohno S, Char DH, Kimura SJ, Ó Connor GR. *Vogt koyanagi Harada syndrome*. Am J. Ophthalmol 2008, 83, 735-40

6. Sunakawa, M, and Okinami, S: *Epstein-Bar virus-related antibody pattern in uveitis*, Jpn J 29: 423-428,2012

BỆNH HẮC VÕNG MẠC TRUNG TÂM THANH DỊCH

1. ĐỊNH NGHĨA

Bệnh hắc võng mạc trung tâm thanh dịch (HVMTTTD) biểu hiện bằng một vùng bong thanh dịch của lớp võng mạc thần kinh do dịch dò từ mao mạch hắc mạc xuyên qua lớp biểu mô sắc tố võng mạc.

Bệnh thường gây giảm thị lực tạm thời một bên mắt, hay gặp ở nam giới trong độ tuổi từ 20 đến 50. Một số trường hợp thị lực giảm không phục hồi dù bong thanh dịch võng mạc đã hết.

2. NGUYÊN NHÂN

Nguyên nhân của bệnh còn chưa rõ.

Các giả thuyết trước đây cho rằng nguyên nhân gây bệnh là vận chuyển ion bất thường qua lớp biểu mô sắc tố võng mạc và bệnh lý khu trú của mạch máu hắc mạc.

Gần đây, hình ảnh chụp mạch huỳnh quang với Indocyanin Green (ICG) đã cho thấy sự tổn thương của lớp mao mạch hắc mạc gây rối loạn chức năng của lớp biểu mô sắc tố võng mạc.

Các cá thể có trạng thái thần kinh căng thẳng, cao huyết áp hay bị bệnh. Bệnh còn được cho có liên quan đến sự tăng nồng độ cortison và epinephrine trong máu, tác động đến cơ chế tự điều hoà của mao mạch hắc mạc.

Các nghiên cứu gần đây còn cho thấy có sự liên quan giữa bệnh và tình trạng nhiễm *Helicobacter pylori*.

Bệnh do dịch dò từ mao mạch hắc mạc xuyên qua lớp biểu mô sắc tố võng mạc gây bong thanh dịch của lớp võng mạc thần kinh.

3. CHẨN ĐOÁN

a. Lâm sàng

– Cơ năng: Bệnh nhân bị giảm nhanh thị lực trung tâm kèm theo các triệu chứng: nhìn vật nhỏ đi, rối loạn thị lực màu, ám điểm dương tính trung tâm.... Bệnh nhân có thể đau nhức nhẹ hố mắt, căng thẳng, mất ngủ.

– Soi đáy mắt:

+ Thấy vùng bong võng mạc do thanh dịch (không có dịch xuất huyết phía dưới)

+ Có thể thấy các tổn thương khác kèm theo như: bong biểu mô sắc tố võng mạc, thoái hoá sắc tố võng mạc, các sợi tơ huyết hoặc các cặn lipid dưới võng mạc...

b. Cận lâm sàng

– Chụp mạch huỳnh quang: Cho thấy hình ảnh các điểm dò riêng rẽ của bệnh HVMTTTD điển hình hoặc các vùng tăng huỳnh quang không đều với các điểm dò kín đáo của bệnh biểu mô sắc tố lan toả. Giai đoạn muộn còn cho thấy hình ảnh lấp đầy huỳnh quang của bong thanh dịch dưới võng mạc.

– Hình ảnh chụp cắt lớp võng mạc (OCT): Cho thấy rõ các tổn thương của bệnh như: dịch dưới võng mạc, bong biểu mô sắc tố...và ngày càng được sử dụng rộng rãi để chẩn đoán và theo dõi bệnh.

– Hình ảnh ICG: cho thấy hình ảnh tổn thương của mạch máu hắc mạc, mao mạch hắc mạc tăng tính thấm.

c. Chẩn đoán xác định

– Soi đáy mắt sau khi nhỏ giãn: thấy vùng bong võng mạc do thanh dịch

– Hình ảnh OCT: Cho thấy rõ các tổn thương của bệnh như: dịch dưới võng mạc, bong biểu mô sắc tố

– Chụp mạch huỳnh quang: Cho thấy hình ảnh các điểm dò riêng rẽ của bệnh HVMTTTD điển hình hoặc các vùng tăng huỳnh quang không đều với các điểm dò kín đáo của bệnh biểu mô sắc tố lan toả. Giai đoạn muộn còn cho thấy hình ảnh lấp đầy huỳnh quang của bong thanh dịch dưới võng mạc.

d. Phân loại

Bệnh chia làm hai thể lâm sàng:

– Bệnh HVMTTTD điển hình gây ra bởi một hoặc nhiều điểm dò riêng biệt của lớp biểu mô sắc tố trên phim chụp mạch huỳnh quang.

– Bệnh biểu mô sắc tố toả lan (Bệnh HVMTTTD mạn tính) do rối loạn toả lan chức năng của lớp biểu mô sắc tố, biểu hiện trên đáy mắt là vùng bong thanh dịch võng mạc trên nền một vùng thoái hoá của biểu mô sắc tố, biểu hiện trên phim chụp huỳnh quang là một vùng tăng huỳnh quang không đều với một hoặc nhiều điểm dò kín đáo.

e. Chẩn đoán phân biệt

Cần phân biệt với các nguyên nhân gây bong thanh dịch vùng hoàng điểm khác như: hố đĩa thị bẩm sinh, tân mạch hắc mạc, khối u.

4. ĐIỀU TRỊ

a. Nguyên tắc chung

– Bệnh thường tự khỏi sau 1 đến 6 tháng mà không cần điều trị.

– Bệnh không có nguồn gốc viêm nên không chỉ định thuốc chống viêm đường toàn thân.

- Chỉ định điều trị laser được đặt ra trong một số trường hợp đặc biệt.

b. Điều trị cụ thể

- Điều trị nội khoa:
 - + Với các trường hợp bị bệnh lần đầu, chỉ cần điều trị nội khoa và theo dõi hằng tháng.
 - + Thuốc giúp thanh dịch dưới võng mạc rút nhanh hơn: acetazolamid viên 250mg ngày uống 1 đến 2 viên (uống chia 2 lần) trong 2 tuần
 - Dùng kèm kali viên 600mg ngày uống 1 viên (uống 1 lần) trong 2 tuần
 - + Thuốc tăng cường sự vững bền thành mạch: acid ascorbic (vitamin C) viên 100mg ngày uống 05 viên (uống 1 lần) trong 10 ngày
 - + Vitamin giúp phục hồi chức năng của lớp biểu mô sắc tố võng mạc: nicotinamid (vitamin PP) viên 50mg ngày uống 2 viên (chia 2 lần) trong 2 tuần.
 - + Thuốc giãn mạch, tăng cường tuần hoàn: ginkgo biloba viên 40mg ngày uống 3 viên (chia 3 lần) trong 2 tuần.

- Điều trị laser:

+ Chỉ định điều trị laser đặt ra nếu điểm dò nằm cách xa hoàng điểm trên 300 micron và bệnh nhân cần phục hồi thị lực nhanh (laser không làm tăng kết quả thị lực cuối cùng), hoặc các trường hợp bong võng mạc thanh dịch kéo dài trên 4 tháng hoặc tái phát trên mắt đã bị giảm thị lực vì bệnh HVMTTTD lần trước.

+ Sử dụng nốt laser có đường kính 100 micron, thời gian từ 0,1 - 0,2s, năng lượng vừa đủ để nốt bắn có màu xám nhạt và thường chỉ bắn từ 1 đến 5 nốt cho mỗi điểm dò.

5. TIẾN TRIỂN VÀ BIẾN CHỨNG

- Bệnh HVMTTTD thường tự khỏi sau 1 đến 6 tháng và đa số bệnh nhân (80-90%) phục hồi thị lực tốt (từ 8/10 trở lên). Dù thị lực được phục hồi, bệnh nhân vẫn có thể bị các triệu chứng như: nhìn vật biến dạng, giảm độ tương phản...

- Số ít bệnh nhân còn lại phục hồi thị lực kém hơn và có nhiều nguy cơ tái phát hoặc chuyển thành bệnh biểu mô sắc tố lan toả, gây giảm thị lực nặng (từ 1/10 trở xuống) vĩnh viễn.

- Có 40-50% bệnh nhân bị HVMTTTD điển hình bị tái phát bệnh trên cùng một mắt.

- Nguy cơ gây tân mạch hắc mạc là khá thấp (dưới 5%) nhưng nguy cơ này tăng cao hơn ở người lớn tuổi.

6. PHÒNG BỆNH

Nguyên nhân sinh bệnh chưa được xác định rõ nên chưa có biện pháp phòng bệnh đặc hiệu. Tuy nhiên, bác sĩ nên khuyên bệnh nhân nghỉ ngơi hợp lý, tránh làm việc căng thẳng và không nên sử dụng các chất kích thích như rượu, bia, cà phê...

TÀI LIỆU THAM KHẢO

1. Iijima H, Iida T, Murayama K, Imai M, Gohdo T. *Plasminogen activator inhibitor 1 in central serous chorioretinopathy*. Am J Ophthalmol. Apr 1999;127(4):477-8.
2. Leveque TK, Yu L, Musch DC, Chervin RD, Zacks DN. *Central serous chorioretinopathy and risk for obstructive sleep apnea*. Sleep Breath. Dec 2007;11(4):253-7.
3. Marmor MF, Tan F. *Central serous chorioretinopathy: bilateral multifocal electroretinographic abnormalities*. Arch Ophthalmol. Feb 1999;117(2):184-8.
4. Okushiba U, Takeda M. [*Study of choroidal vascular lesions in central serous chorioretinopathy using indocyanine green angiography*]. Nippon Ganka Gakkai Zasshi. Jan 1997;101(1):74-82.
5. Tewari HK, Gadia R, Kumar D, Venkatesh P, Garg SP. *Sympathetic-parasympathetic activity and reactivity in central serous chorioretinopathy: a case-control study*. Invest Ophthalmol Vis Sci. Aug 2006;47(8):3474-8.

BỆNH TẮC TĨNH MẠCH VĨNG MẠC

1. ĐỊNH NGHĨA

Tắc tĩnh mạch vông mạc là bệnh lý mạch máu vông mạc biểu hiện sự ngừng trệ tuần hoàn trở về ở vông mạc, xảy ra ở thân tĩnh mạch trung tâm vông mạc ngay đĩa thị, sau lá sàng được gọi là tắc tĩnh mạch trung tâm vông mạc hoặc tắc ở thân tĩnh mạch sau khi phân chia 2 nhánh gọi là tắc tĩnh mạch nửa vông mạc hoặc tắc ở nơi bắt chéo động – tĩnh mạch gọi là tắc nhánh tĩnh mạch vông mạc.

2. NGUYÊN NHÂN

a. Các nguyên nhân toàn thân

- Tăng huyết áp (vô căn): là nguyên nhân thường gặp nhất.
- Xơ vữa động mạch: có thể đã gây tăng huyết áp hoặc chưa.
- Tắc hay hẹp động mạch cảnh trong: do bẩm sinh hoặc do mảng xơ vữa động mạch gây nên.
- Bệnh đái tháo đường.
- Rối loạn mỡ máu: cholesterol máu tăng hoặc triglyceride tăng hoặc cả 2 loại đều tăng.
- Bệnh thận: suy thận các mức độ, viêm cầu thận cấp, viêm cầu thận mãn...
- Các bệnh về máu: thiếu máu, bệnh bạch cầu cấp, đa hồng cầu, thiếu máu, bệnh lý hồng cầu, rối loạn globulin máu...
- Các bệnh lý mạch máu: viêm tĩnh mạch, viêm thành mạch mãn tính nguyên phát hay thứ phát sau nhiễm trùng tại chỗ hay toàn thân: bệnh giang mai, bệnh Behçet, bệnh Eales, bệnh hệ thống collagen...
- Bệnh còn hay gặp ở những người nghiện thuốc lá

b. Các nguyên nhân tại chỗ

- Tăng áp lực hố mắt
- Tăng nhãn áp do glôcôm mãn tính
- Viêm tổ chức hốc mắt mãn tính...

3. CHẨN ĐOÁN

a. Lâm sàng

- Bệnh thường xảy ra ở một mắt, giảm thị lực từ ít đến nhiều, có thể chỉ còn đếm ngón tay nhưng không hoàn toàn mất thị lực
- Mắt bị bệnh không đau nhức, không đỏ mắt.
- Khám đáy mắt: Tắc tĩnh mạch trung tâm võng mạc có 4 dấu hiệu chính:
 - + Tĩnh mạch giãn to, ngoằn ngoèo.
 - + Phù đĩa thị, phù võng mạc và có thể phù hoàng điểm.
 - + Xuất huyết võng mạc trải rộng từ đĩa thị ra tận ngoại vi võng mạc, có thể xuất huyết nông hoặc xuất huyết sâu trong võng mạc.
 - + Vết dạng bông (xuất tiết mềm) tập trung quanh đĩa thị ít hay nhiều tùy thể (gặp nhiều ở thể thiếu máu).
- Tắc tĩnh mạch nửa võng mạc hay tắc nhánh tĩnh mạch võng mạc: các triệu chứng khu trú ở vùng võng mạc được dẫn lưu bởi nhánh tắc.
- Giai đoạn có biến chứng: ngoài 4 dấu hiệu trên còn có thể xuất hiện tân mạch (đĩa thị, võng mạc hoặc trên móng mắt, góc tiền phòng), xuất huyết dịch kính, bong võng mạc.

b. Cận lâm sàng

- Chụp mạch ký huỳnh quang võng mạc: thì tĩnh mạch chậm, không có thuốc huỳnh quang trong lòng mao mạch (thiếu máu võng mạc), mao mạch vùng hoàng điểm không hiện lên (thiếu máu hoàng điểm). Khuếch tán thuốc huỳnh quang qua thành mao mạch và các tĩnh mạch lớn gây tăng huỳnh quang ở võng mạc, đĩa thị, các hốc xung quang hoàng điểm (phù hoàng điểm dạng nang)
- OCT võng mạc (Optical Coherence Tomography): đo chính xác chiều dày võng mạc và thể tích hoàng điểm.
- Điện võng mạc: có giá trị tiên lượng bệnh. Tỷ số sóng b/ sóng a < 1 là có nguy cơ xuất hiện tân mạch.
- Siêu âm màu Doppler: đo tốc độ dòng chảy động – tĩnh mạch trung tâm võng mạc, chẩn đoán bệnh lý tại động – tĩnh mạch trung tâm võng mạc.
- Các xét nghiệm phục vụ cho chẩn đoán các bệnh toàn thân như: sinh hóa máu, huyết học, HIV, HBsAg....

c. Chẩn đoán xác định

Dựa vào các dấu hiệu lâm sàng và cận lâm sàng

d. Phân loại và thể bệnh

- Phân theo vị trí tắc giải phẫu

+ Tắc tĩnh mạch trung tâm võng mạc: tắc ở thân tĩnh mạch võng mạc khi chui qua mảnh sang ở đĩa thị, tắc cả 4 nhánh tĩnh mạch: thái dương trên, mũi trên, thái dương dưới, mũi dưới.

+ Tắc nhánh tĩnh mạch võng mạc: tắc tĩnh mạch tại nơi bắt chéo động tĩnh mạch võng mạc. Có thể tắc nhánh tĩnh mạch thái dương trên thái dương trên hoặc mũi trên hoặc thái dương dưới hoặc mũi dưới.

+ Tắc tĩnh mạch nửa võng mạc: là tắc nhánh tĩnh mạch thái dương trên và mũi trên (tắc tĩnh mạch nửa võng mạc trên) hoặc tắc nhánh tĩnh mạch thái dương dưới và mũi dưới (tắc tĩnh mạch nửa võng mạc dưới).

– Phân loại theo lâm sàng

+ Tắc tĩnh mạch võng mạc thể thiếu máu: thị lực giảm đột ngột và trầm trọng, thị trường thu hẹp, có ám điểm trung tâm tuyệt đối. Khám đáy mắt: có đầy đủ các dấu hiệu của tắc tĩnh mạch võng mạc nhưng xuất huyết võng mạc rất nhiều, ở cả lớp nông và sâu; có nhiều hơn 10 xuất tiết dạng bông. Chụp mạch huỳnh quang võng mạc có vùng võng mạc thiếu tưới máu trên 10 đường kính đĩa thị. Giai đoạn sau: bệnh gây biến chứng tân mạch võng mạc, tân mạch đĩa thị, tân mạch mỏng mắt, góc tiền phòng gây glôcôm tân mạch, xuất huyết dịch kính... Đĩa thị teo.

+ Tắc tĩnh mạch võng mạc thể không thiếu máu: thị lực giảm vừa, hoặc giảm trầm trọng, có thể có ám điểm trung tâm. Khám đáy mắt: có đầy đủ các dấu hiệu của tắc tĩnh mạch võng mạc nhưng xuất huyết võng mạc chủ yếu ở lớp nông, không có hoặc có từ 1 – 9 xuất tiết mềm; Chụp mạch huỳnh quang võng mạc có phù võng mạc tỏa lan, phù hoàng điểm hoặc phù hoàng điểm dạng nang ở giai đoạn sau. Phù võng mạc, hoàng điểm trên chụp cắt lớp võng mạc.

+ Tắc tĩnh mạch thể lạnh tính ở người trẻ: thường gặp ở người trẻ < 40 tuổi, không có bệnh toàn thân phối hợp. Thị lực giảm ít, không biến đổi thị trường hoặc điểm mù rộng ra. Khám đáy mắt: có đầy đủ các dấu hiệu của tắc tĩnh mạch võng mạc nhưng xuất huyết võng mạc nông, xuất hiện rải rác ở võng mạc hậu cực; không có hoặc có ít vết xuất tiết mềm nhỏ. Tuy nhiên, chụp mạch huỳnh quang võng mạc không thấy tổn thương hệ mao mạch võng mạc.

e. Chẩn đoán phân biệt

– Bệnh võng mạc đái tháo đường: có tiền sử bệnh đái tháo đường, bệnh xuất hiện ở 2 mắt, tổn thương chủ yếu là vi phình mạch võng mạc.

– Bệnh thiếu máu đầu trước thị thần kinh cấp tính: đĩa thị phù nhiều, xuất huyết nông tập trung chủ yếu quanh đĩa thị.

– Bệnh tắc, hẹp tĩnh mạch và động mạch mắt gây hội chứng thiếu máu mắt: xuất huyết võng mạc tập trung nhiều ở võng mạc xích đạo và võng mạc chu

biên. Xác định hẹp, tắc tĩnh mạch, động mạch mắt trên siêu âm màu Doppler hệ mạch cảnh.

4. ĐIỀU TRỊ

a. Nguyên tắc chung

Điều trị bệnh tại mắt:

- + Các thuốc tiêu huyết khối
- + Các thuốc tiêu máu
- + Chống thiếu máu
- + Điều trị biến chứng
- + Điều trị phẫu thuật phối hợp khi cần thiết.

Phối hợp điều trị các bệnh toàn thân: tăng huyết áp, đái tháo đường, rối loạn mỡ máu...

b. Điều trị cụ thể

- Tắc tĩnh mạch thể lạnh tính: thường gặp ở người trẻ, thị lực giảm ít

Chỉ điều trị nội khoa bằng thuốc

- + Thuốc tăng cường tuần hoàn: Ginkgo biloba 40mg x 2 viên/ngày x 2- 3 tuần.
- + Thuốc giảm phù nề: Alphachymotripsin 10mg x 3 – 4 viên/ngày x 2 – 3 tuần.
- + Thuốc chống kết tụ tiểu cầu và giảm độ quánh của máu: Acetyl salicylic Acid 100mg x 1 viên/ngày x 2 – 3 tuần.
- + Thuốc tăng cường bền vững thành mạch máu: Vitamin C 1g/ngày x 2 – 3 tuần.
- + Chống viêm có Cortisol: được dùng khi có phản ứng viêm quanh tĩnh mạch hoặc có bệnh hệ thống. Cortisol 0,6 – 0,8mg/kg/ngày x 7 – 10 ngày sau đó giảm liều dần (theo nguyên tắc sử dụng Corticoid).
- + Thuốc tiêu huyết khối (Streptokinase, Urokinase) hay thuốc tan huyết khối (Thrombolytic Agents) chỉ dùng khi bệnh nhân đã có xét nghiệm tỷ lệ Prothrombin bình thường và dùng theo chỉ định của các bác sỹ nội khoa.

- Tắc tĩnh mạch võng mạc thể không thiếu máu

Điều trị nội khoa bằng thuốc như thể lạnh tính, thêm

- + Thuốc ức chế men Anhydrasa: Acetazolamide 250mg x 1 viên/ngày x 2 – 4 tuần.

+ Thuốc bù kali khi dùng thuốc ức chế men Anhydrasa: Kaleorid 600mg x 1 viên/ngày x 2 – 4 tuần.

+ Tra tại mắt thuốc chống viêm non-steroid 0,1% x 3 lần/ngày x 2 – 4 tuần.

Điều trị bằng laser

+ Phù võng mạc ngoài hoàng điểm: chỉ điều trị bằng laser khi

- Có xuất tiết dạng vòng bao quanh vùng mạch máu bất thường, làm khuếch tán huỳnh quang ra ngoài thành mạch, phá hủy các bất thường mạch máu này bằng laser sẽ giảm xuất tiết.

- Nguy cơ có bong thanh dịch võng mạc khi phù võng mạc nhiều

+ Phù hoàng điểm: chỉ làm laser trong trường hợp

- Phù hoàng điểm kéo dài trên 3 tháng

- Thị lực không tăng, dưới 5/10 hoặc ngày càng giảm

- Trên ảnh chụp mạch huỳnh quang hoặc OCT có phù hoàng điểm ngày càng tăng hoặc phù hoàng điểm dạng nang.

- Tác tĩnh mạch võng mạc thể thiếu máu

Điều trị nội khoa như thể phù

Điều trị laser: khi vùng võng mạc thiếu máu trên ảnh chụp huỳnh quang \geq 10 đường kính đĩa thị.

+ Nếu đã có tân mạch đĩa thị hoặc tân mạch võng mạc: laser toàn bộ võng mạc trừ vùng võng mạc hậu cực.

+ Nếu đã có tân mạch mống mắt hoặc glôcôm tân mạch: tiêm nội nhãn thuốc chống tăng sinh tân mạch phối hợp laser toàn bộ võng mạc hoặc lạnh đông củng mạc.

- Điều trị toàn thân:

+ Bằng các thuốc đặc hiệu khi tìm thấy nguyên nhân như: xơ vữa mạch máu, rối loạn mỡ máu, tăng huyết áp, đái tháo đường, bệnh hệ thống collagen, bệnh giang mai...

+ Điều trị các bệnh tại chỗ như viêm tổ chức hóc mắt, glôcôm...

5. TIẾN TRIỂN VÀ BIẾN CHỨNG

- Tác tĩnh mạch võng mạc lành tính ở người trẻ: bệnh tự thoái triển.

- Tác tĩnh mạch thể thiếu máu: có thể gây glôcôm tân mạch sau 100 ngày, hoặc tân mạch đĩa thị, tân mạch võng mạc gây xuất huyết dịch kính, bong võng mạc co kéo...

– Tác tĩnh mạch thể không thiếu máu: phù hoàng điểm kéo dài gây lỗ hoàng điểm, có thể chuyển thể bệnh sang thể thiếu máu.

6. PHÒNG BỆNH

– Khuyến cáo bệnh nhân phải điều trị các bệnh toàn thân có nguy cơ cao như xơ vữa mạch máu, rối loạn mỡ máu, tăng huyết áp, đái tháo đường, bệnh thận...

– Khuyến cáo bệnh nhân không nên hút thuốc lá.

TÀI LIỆU THAM KHẢO

1. Coscas G., Loewenstein A., Augustin A., et al., (2011). “*Management of Retinal Vein Occlusion – Consensus Document*” *Ophthalmologica*; 226: 4-28
2. Fong A.C. et Schatz H., (1993), “*Central retinal vein occlusion in young adults*”. *Surv Ophthalmol*, 37: 393-417.
3. Kenneth Fong Choong Sian. (2010). “*Retinal Laser Photocoagulation*”. *Med J Malaysia Vol 65 No 1 March*.
4. Rehak J., (2008), “*Branch Retinal Vein Occlusion: Pathogenesis, Visual Prognosis, and Treatment*”. *Modalities Curr Eye Res*. February; 33(2): 111–131.
5. Subramanian M.L., Heier J.S., Esrick E. et al., (2006), “*Preoperative visual acuity as a prognostic indicator for laser treatment of macular edema due to branch retinal vein occlusion*”. *Ophthalmic Surg Lasers Imaging.*; 37: 462 – 467.
6. Turello M., Pasca S., Daminato R. et al., (2010), “*Retinal vein occlusion: evaluation of “classic” and “emerging” risk factors and treatment*”. *J Thromb Thrombolysis*; 29: 459 – 464.
7. Yau J.W., Lee P., Wong T.Y. et al., (2008), “*Retinal vein occlusion: an approach to diagnosis, systemic risk factors and management*”. *Intern Med J*; 38: 904 – 910.

TẮC ĐỘNG MẠCH TRUNG TÂM VĨNG MẠCH

1. ĐẠI CƯƠNG

Tắc động mạch võng mạc là hiện tượng tắc nghẽn động mạch hay một trên nhiều nhánh của động mạch trung tâm võng mạc gây ra thiếu máu tổ chức võng mạc.

Tắc động mạch trung tâm võng mạc là một tai biến nặng nề về chức năng mắt khiến dòng máu không đến nuôi dưỡng võng mạc được gây ra bệnh cảnh mù một mắt đột ngột, không hồi phục dù có được điều trị cấp cứu kịp thời. Bệnh hay gặp trên người có bệnh lý tim mạch.

2. NGUYÊN NHÂN

Bệnh có 2 nhóm nguyên nhân chính là huyết khối và nghẽn mạch.

a. Huyết khối

- Bệnh Horton
- Các bệnh gây huyết khối có nguồn gốc viêm khác: viêm động mạch dạng nút, bệnh Takayashu, bệnh Kawasaki, bệnh huyết khối do mạch máu Buerger, bệnh Behçet, giang mai.
- Huyết khối do thành mạch: xơ vữa động mạch.
- Huyết khối do bệnh máu: bệnh bạch cầu, đông máu rải rác trong lòng mạch...

b. Nghẽn mạch

- Mảng cholesterol do xơ vữa động mạch
- Mảng calci (tách từ các van tim)
- Khối tiểu cầu
- Các nguyên nhân nghẽn mạch khác: do mỡ (sau gãy xương dài), do khí, khối u, ký sinh trùng, nhiễm trùng, do tiêm cortisone vùng mắt.

c. Các nguyên nhân khác

- Co thắt mạch: migraine, bệnh Raynaud, chấn thương nhãn cầu, phẫu thuật mắt, sau tiêm hậu nhãn cầu, ngộ độc methylique hoặc quinine.
- Giảm lưu lượng tuần hoàn mạch máu võng mạc: bệnh tăng huyết áp, hạ huyết áp (do tư thế đứng, do mất máu cấp), tăng áp lực nội nhãn kéo dài (sau phẫu thuật bong võng mạc).
- Nguyên nhân tại chỗ: U hoặc nhiễm trùng hố mắt, ổ viêm hắc võng mạc.

3. CHUẨN ĐOÁN

a. Lâm sàng

- Triệu chứng cơ năng
 - + Mù đột ngột 1 mắt, không kèm các triệu chứng chớp sáng, đau nhức, đỏ mắt, cộm chói. Đôi khi còn cảm nhận ánh sáng phía thái dương.
 - + Đôi khi có tiền triệu là những đợt mù thoáng qua, đau nhức hố mắt xảy ra ở 1 bên.
- Khám mắt
 - + Đồng tử giãn, không còn phản xạ trực tiếp.
 - + Bán phần trước bình thường, nhãn áp trong giới hạn bình thường.
 - + Khám đáy mắt:
 - Động mạch co thắt, có thể thấy dòng máu chảy gián đoạn trong lòng mạch như "chuỗi tràng hạt".
 - Vỡ mạc phù trắng.
 - Hoàng điểm anh đào.
 - Có thể còn thấy 1 vùng vỡ mạc còn hồng nằm giữa đĩa thị và hoàng điểm (trong trường hợp có động mạch mi-vỡ mạc).

b. Cận lâm sàng

- Chụp mạch huỳnh quang võng mạc: thời gian tay-vỡ mạc kéo dài, chậm ngấm thuốc ở động mạch, hình ảnh của điểm tắc mạch và cục nghẽn, chậm ngấm thuốc ở tĩnh mạch. Khi đã thiết lập lại tuần hoàn võng mạc, kết quả chụp mạch huỳnh quang bình thường.
- Điện võng mạc: mất sóng b ở cả môi trường sáng và tối.

c. Chuẩn đoán xác định

- Triệu chứng cơ năng:
 - Mù 1 mắt đột ngột không đau nhức.
- Triệu chứng thực thể
 - + Đồng tử giãn 1 bên, mất phản xạ trực tiếp, còn phản xạ liên ứng.
 - + Soi đáy mắt: dấu hiệu "hoàng điểm anh đào", động mạch co thắt, dòng máu lưu thông trong mạch máu gián đoạn. Động mạch không đập khi ấn nhãn cầu.
- Triệu chứng cận lâm sàng:

+ Chụp mạch huỳnh quang võng mạc: thời gian tay mắt kéo dài, thì động mạch chậm.

+ Điện võng mạc: tiêu hủy.

d. Chuẩn đoán thể lâm sàng

– Trường hợp có động mạch thể mi-võng mạc: trên 20% người bình thường có động mạch này và không xuất phát từ động mạch trung tâm võng mạc. Khi xảy ra tắc động mạch thể mi-võng mạc, thị lực trung tâm của người bệnh không mất hoàn toàn. Khám đáy mắt thấy ít phù võng mạc, không có dấu hiệu "hoàng điểm anh đào".

– Tắc nhánh động mạch trung tâm võng mạc: Khuyết thị trường theo vị trí nhánh mạch bị tắc. Soi đáy mắt thấy hình ảnh tắc nhánh động mạch trung tâm võng mạc.

e. Chẩn đoán phân biệt

- Hội chứng Tay-Schas ở trẻ nhỏ.
- Teo gai thị.
- Thiếu máu cấp đầu thị thần kinh.
- Phù Berlin trong chấn thương đụng dập nhãn cầu.

4. ĐIỀU TRỊ

a. Nguyên tắc điều trị

- Là cấp cứu số một của nhãn khoa cần xử lý sớm trong vòng 2 giờ đầu.
- Giải quyết nguyên nhân tắc mạch, tạo lại sự lưu thông của mạch máu.

b. Phác đồ điều trị:

- Tại chỗ: thay đổi áp lực động mạch và áp lực nội nhãn
- Tiêm thuốc giãn mạch hậu nhãn cầu
- Toàn thân: thuốc hạ nhãn áp, giãn mạch, tiêu cục máu đông, chống đông, chống ngưng tập tiểu cầu
- Điều trị nguyên nhân: điều trị các bệnh tim mạch bằng thuốc và phẫu thuật
- Ngoại khoa: chọc tiền phòng, tháo bớt thủy dịch.

c. Điều trị cụ thể

Tại chỗ:

- + Massage nhãn cầu

- + Tolazolinium 10mg x 2 ống (tiêm hậu nhãn cầu) sáng-chiều x 7 ngày.
- + Cerebrolysin x1 ống (tiêm bắp) x 7 ngày

Toàn thân: Nằm ở tư thế đầu thấp

+ Thở hỗn hợp carbogene qua mặt nạ: hỗn hợp 95% oxy, 5% carbonic qua mặt nạ trong 10 phút cho mỗi giờ vào ban ngày và cho 4giờ vào ban đêm.

- + Acetazolamide uống hay truyền tĩnh mạch 500mg/ ngày x 7 ngày.
- + Kaleoride 600mg/ngày (uống) x 7 ngày.
- + Aspirine pH8 x 1 v/ngày (uống) x 7 ngày.
- + Cao cây bạch quả 40mg x 3v/ngày (uống) x 7 ngày.

5. TIẾN TRIỂN VÀ BIẾN CHỨNG

- Bệnh tiến triển thường theo xu hướng bất lợi dù có được điều trị dẫn tới giảm thị lực trầm trọng, khuyết thị trường, thậm chí mù 1 mắt.
- Gai thị có thể teo, mạch máu võng mạc co nhỏ.
- Cũng có thể xảy ra trường hợp tình trạng thiếu máu võng mạc dẫn tới hiện tượng tăng sinh tân mạch trước gai thị, glocom tân mạch.

6. PHÒNG BỆNH

- Tại mắt: khám, phát hiện những trường hợp mù thoáng qua xảy ra ở 1 mắt. Điều trị dự phòng những trường hợp đã xảy ra tắc nhánh động mạch.
- Toàn thân: khám tổng quát phát hiện các yếu tố nguy cơ, nhất là các bệnh tim mạch, bệnh máu...

TÀI LIỆU THAM KHẢO

1. Crouch, Gran, *Texbook of familly medicine, 8th ed*, Sauder Elsvier, 2011.
2. Duke JS, *Retinal arteral occlusion, Ophthalmology*, 16, 2006.
3. Eugene de Juan, *Texbook of ophthalmology*. Williams & Wilkins, 852, 1997.
4. Ngô Như Hòa, Phan Đức Khâm, tr 325, *Nhãn khoa*. NXB Y học và TDTT 1970.
5. Yanoff M, Cameron D, *Diseases of the visual system*, Sauder Elsvier, 431, 2011.

VIÊM THỊ THẦN KINH

1. ĐỊNH NGHĨA

Là hiện tượng viêm do nguyên nhân đặc hiệu (lao, giang mai, virus, nấm...) hay không đặc hiệu (thiếu máu, bệnh hệ thống...) của thị thần kinh.

2. NGUYÊN NHÂN

- Nguyên phát (không thấy căn nguyên)
- Nhiễm trùng các vùng lân cận (xoang, răng) hoặc toàn thân.
- Nhiễm virus ở trẻ em (sởi, quai bị, thủy đậu...)
- Các nhiễm trùng virus khác (viêm não, herpes..)
- Lao, giang mai, bệnh Sarcoid, bệnh xơ cứng màng...

3. CHUẨN ĐOÁN

a. Lâm sàng:

- Lứa tuổi thường gặp: 18 – 45 tuổi.
- Giảm thị lực một hoặc hai mắt ở các mức độ khác nhau, bệnh có thể từ từ hoặc tiến triển nhanh (vài ngày đến vài tuần).
- Đau nhức hốc mắt, có thể đau khi vận nhãn, hai mắt không đỏ, không chói cộm.
- Tổn thương sắc giác: giảm sắc giác
- Có thể có các triệu chứng hệ thống thần kinh , hô hấp, tim mạch...
- Phản xạ đồng tử nghịch thường
- Tổn thương đáy mắt có hai hình thái:
 - + *Viêm thị thần kinh phía trước* còn gọi là *viêm gai thị*: Bờ gai thị mờ do cương tụ quanh gai thị, mạch máu gai thị giãn, có thể kèm xuất huyết quanh gai hình ngọn nến.
 - + *Viêm thị thần kinh hậu nhãn cầu*: Đáy mắt hầu như không có gì bất thường.

b. Cận lâm sàng:

- Đo thị lực
- Khuyết phản xạ đồng tử liên ứng trong trường hợp bị một mắt hoặc tổn thương hai mắt nhưng không cân xứng.

- Thị trường: tổn hại thị trường đa dạng: Hẹp đều hoặc từng góc góc một một phần tư, ám điểm trung tâm hoặc cạnh trung tâm, điểm mù sinh lý tora.
- Rối loạn sắc giác.
- Siêu âm: lồi gai thị, thị thần kinh to ra, bờ không đều
- OCT vùng gai thị: lồi gai thị
- X-Quang sọ não thẳng nghiêng; X-Quang xoang chụp Blondeux và Hirtz (có thể thấy hình ảnh viêm xoang).
- Chụp C.T scanner sọ, chụp MRI (thị thần kinh to ra, bờ không đều).
- Điện chậm kích thích (PEV: giảm hoặc mất).
- Xét nghiệm máu (công thức máu, máu lắng...)

c. Chẩn đoán xác định:

- Giảm thị lực, giảm phân xạ đồng tử hướng tâm
- Viêm phù gai thị
- Ám điểm trung tâm

d. Chẩn đoán phân biệt:

- Thiếu máu đầu thị thần kinh: hẹp động mạch cảnh, viêm động mạch tế bào khổng lồ (thường gặp ở người già, hình ảnh đáy mắt có thể gặp xuất huyết cạnh gai thị kèm phù gai nhẹ).
- Phù gai thị do tăng áp lực nội sọ: u não, áp xe não...(kèm các dấu hiệu khác của tăng áp lực nội sọ, rối loạn tri giác)
- Con tăng huyết áp kịch phát (tiền sử tăng huyết áp, đo huyết áp thấy tăng cao)
- Ngộ độc thị thần kinh (do rượu, thuốc chống lao...)
- Khối u nội nhãn chèn ép thị thần kinh (dấu hiệu tăng áp lực nội sọ, chụp CT scanner, MRI giúp chẩn đoán phân biệt).
- Ngoài ra còn có các trường hợp viêm gai thị phối hợp như: viêm màng bồ đào gai thị, viêm màng bồ đào màng não.

4. ĐIỀU TRỊ

a. Nguyên tắc:

- Chống viêm
- Giảm phù
- Dinh dưỡng thị thần kinh.

b. Điều trị cụ thể

- Mức độ 1: Thị lực giảm ít hoặc vừa

Chống viêm đặc hiệu:

- + Kháng sinh chống lao, giang mai nếu xác định được nguyên nhân.
- + Kháng sinh phổ rộng: cephalosporine thế hệ 3, quinolone...
- + Thuốc chống virus.
- + Kháng sinh chống nấm.

Chống viêm:

- + Prednisolon 0,5mg/kg/ngày, khi bệnh đỡ hạ liều dần.
- + Hoặc Indomethaxin 0,025g x 4 viên/ngày, khi bệnh đỡ hạ liều dần.

Thuốc dẫn mạch, tăng cường tuần hoàn:

- + Ginkgo biloba 40mg x 2 viên/ngày trong 2 đến 4 tuần.

Dinh dưỡng thần kinh:

- + Vitamin B1, B6, B12 (3B hay Neramin) x 2 viên/ ngày trong 2 đến 4 tuần.

- Mức độ 2: Thị lực giảm nhiều hoặc điều trị tuyến dưới không khỏi.

Chống nhiễm khuẩn bằng các kháng sinh phổ rộng:

- + Cephalosporine thế hệ 3, quinolone đường uống, tiêm bắp hoặc tĩnh mạch.
- + Thuốc chống virus.
- + Kháng sinh chống nấm.

Thuốc chống viêm:

- + Prednisolon 1mg/kg/ngày trong 7 đến 10 ngày, sau đó hạ liều dần.

Thuốc dẫn mạch, tăng cường tuần hoàn:

- + Ginkgo biloba 40mg x 2 viên/ngày trong 2 đến 4 tuần.
- + Tinh chất protein não lợn chuẩn hóa: tiêm tĩnh mạch chậm Cerebrolysin 10ml x 1 ống/ngày trong 2 đến 4 tuần.

Dinh dưỡng thần kinh:

- + Vitamin B1, B6, B12 (3B hay Neucarmin) x 2 viên/ ngày trong 2 đến 4 tuần.
- + Dùng thêm vitamin C viên 500mg ngày uống 1 viên trong 2 đến 4 tuần.
- + Vitamin B1 0,025g/ống/ngày + Vitamin B12 500mcg x 1 ống/ ngày, đường tiêm bắp.

Thuốc giảm phù có tác dụng chống viêm:

+ Alphachymotrypsin viên 4,2mg x 4-6 viên/ngày uống trong 7 đến 10 ngày.

c. Điều trị theo y học cổ truyền:

Y học dân tộc gọi là chứng thanh manh, do can huyết hư can phong nổi lên mà gây bệnh.

- Triệu chứng (dựa theo y học hiện đại)
- Phương pháp chữa: Bổ can huyết tức phong.

Bài thuốc:

Sài hồ	12g	Bạch thược	12g
Bạch tật lê	8g	Hà thủ ô	16g
Thiên ma	8g	Ngũ vị tử	6g
Câu đằng	16g	Thục địa	16g
Đương quy	12g	Sa tiền tử	16g

Châm cứu:

- Châm bổ: Can du, Cách du, Thái xung, Thận du, Tỳ du. Tĩnh minh, Toàn túc, Thừa khấp, Cầu hậu, Phong trì.
- Lưu kim 45 phút: châm một liệu trình 7 đến 10 ngày.

5. TIỀN LƯỢNG VÀ BIẾN CHỨNG

- Tiên lượng phụ thuộc vào thời gian mắc bệnh, nguyên nhân gây bệnh
- + Thị lực phục hồi hoàn toàn
- + Thị lực phục hồi một phần
- + Thị lực không phục hồi, teo gai thị
- Biến chứng: teo gai thị sau viêm.

6. PHÒNG BỆNH

Theo nguyên nhân bệnh.

TÀI LIỆU THAM KHẢO

1. *Nhãn khoa* - Nhà xuất bản y học - 1978
2. *Nhãn khoa giảm yếu* - Nhà xuất bản y học - 2002
3. *Bài giảng y học cổ truyền* - Nhà xuất bản y học - 2007
4. *Bài giảng châm cứu, tập 1,2* - Nhà xuất bản y học - 2007

TỒN THƯƠNG THẦN KINH THỊ GIÁC SAU CHẤN THƯƠNG

1. ĐẠI CƯƠNG

Tồn thương thị thần kinh sau chấn thương là một bệnh lý hay gặp trong nhãn khoa. Tồn thương thị thần kinh có thể đơn thuần do chấn thương trực tiếp hoặc phối hợp với chấn thương sọ não.

2. NGUYÊN NHÂN

– Chấn thương thị thần kinh trực tiếp: thường sau chấn thương xuyên hốc mắt, đặc biệt gãy thành xương hốc mắt phối hợp với gãy xương mặt. Một vài trường hợp chấn thương trực tiếp vào thị thần kinh có thể nhận biết được khi soi đáy mắt hoặc chẩn đoán trên chẩn đoán hình ảnh như đứt thị thần kinh ở đĩa thị, thị thần kinh bị cắt ngang, tụ máu trong bao thị thần kinh hoặc tràn khí hốc mắt.

– Chấn thương thị thần kinh gián tiếp: là loại chấn thương hay gặp hơn. Lực tác động trong chấn thương sọ não có thể truyền đến thị thần kinh. Trong chấn thương sọ não kín có thể gặp khoảng 0,5-5% có tổn thương thị thần kinh. Những vị trí của chấn thương sọ não kín có thể gây mù loà là chấn thương ở vùng trán hay trên ổ mắt, ở vùng thái dương thì ít bị hơn. Chấn thương sọ não thường gây hôn mê, sau đó khi bệnh nhân hồi tỉnh và phát hiện thị lực một bên bị giảm hoặc mất. Khám mắt ban đầu có thể không phát hiện gì đặc biệt ngoài tổn thương phản xạ đồng tử hướng tâm. Có nhiều hình thái tổn thương thị trường. Teo đĩa thị dần sau 4 đến 6 tuần.

3. CHẨN ĐOÁN

a. Lâm sàng

- Cơ năng
 - + Đau khi vận động nhãn cầu: hay xảy ra ở chấn thương thị thần kinh có tụ máu hốc mắt
 - + Giảm thị lực ở các mức độ khác nhau
 - + Khuyết hoặc mất một phần thị trường.
- Thực thể
 - + Lồi mắt: hay gặp trong tụ máu hốc mắt hay tụ máu bao thị thần kinh
 - + Tụ máu hốc mắt
 - + Tràn khí hốc mắt.
 - + Tồn thương phản xạ đồng tử hướng tâm.

+ Soi đáy mắt tùy thuộc vào hình thái của chấn thương thị thần kinh mà có hình ảnh lâm sàng.

+ Đáy mắt mất hình ảnh đĩa thị và có vòng xuất huyết khi chấn thương đứt thị thần kinh ở đĩa thị

+ Phù gai khi có dấu hiệu chèn ép

+ Teo gai: xuất hiện sau 4 đến 6 tuần.

b. Cận lâm sàng

– Chụp ống thị giác: tìm hình ảnh tổn thương ống thị giác

– Chụp CTscanner:

+ Hình ảnh tổn thương thành xương hốc mắt, lỗ thị giác

+ Xác định được hình ảnh tổn thương thị thần kinh như đứt thị thần kinh (trừ trường hợp còn dính bao thị thần kinh), hình ảnh mảnh xương vỡ chèn ép, cắt ngang qua thị thần kinh

+ Hình ảnh bao thị thần kinh bị giãn rộng ra trong tụ máu bao thị thần kinh

+ Hình ảnh tụ máu hốc mắt hoặc hình ảnh tràn khí hốc mắt

– Chụp cộng hưởng từ

+ Xác định được tổn thương và vị trí tổn thương của thị thần kinh và tổn thương não rõ ràng hơn CTscanner nhưng không rõ những tổn thương xương như CTscanner.

– Siêu âm

Có giá trị trong chẩn đoán những tổn thương nhãn cầu phối hợp với tổn thương hốc mắt, ít có giá trị trong chẩn đoán chấn thương thị thần kinh

– Điện châm kích thích

Chẩn đoán tổn thương đường dẫn truyền, giảm tín hiệu trong tổn thương thị thần kinh.

c. Chẩn đoán xác định

– Dựa vào tiền sử chấn thương.

– Dựa vào các triệu chứng lâm sàng gồm giảm hoặc mất thị lực, tụ máu hay tràn khí hốc mắt. Teo gai ở giai đoạn muộn.

– Dựa vào triệu chứng cận lâm sàng: CTscanner có hình ảnh tổn thương như đứt thị thần kinh, vỡ xương, vỡ ống thị giác. Chụp cộng hưởng từ có thể thấy vị trí của tổn thương.

d. Chẩn đoán phân biệt

- Những trường hợp mờ mắt khác sau chấn thương như chấn thương sọ não.
- Những trường hợp người bệnh không phối hợp hay giả vờ và có liên quan đến pháp luật.

4. ĐIỀU TRỊ

a. Nguyên tắc chung:

- Tìm nguyên nhân tổn thương để điều trị như chèn ép, tụ máu hay xương vỡ.
- Điều trị theo đặc điểm của tổn thương thị thần kinh là đứt hay chèn ép
- Điều trị phối hợp: giảm phù, chống viêm, tiêu máu, bảo vệ thị thần kinh.

b. Điều trị cụ thể

- **Nội khoa**
 - + Steroid 1-1,5 mg/kg cân nặng.
 - + Các thuốc giảm phù tiêu máu, nâng cao thể trạng
 - + Acetazolamid (Diamox) 0,25g x 2 viên/ngày hoặc 0,5g (tiêm bắp hoặc tĩnh mạch) để giảm áp lực nội nhãn
 - + Vitamin liều cao (vitamin nhóm B, C) để bảo vệ thị thần kinh
- **Ngoại khoa**
 - + Phẫu thuật giảm áp ống thị giác qua đường sọ não, qua đường xoang sàng và hốc mũi.
 - + Dẫn lưu máu hốc mắt bằng mở góc ngoài.
 - + Phẫu thuật chích tràn khí hốc mắt.
 - + Phẫu thuật lấy xương vỡ giải phóng chèn ép.

5. TIẾN TRIỂN VÀ BIẾN CHỨNG

- Tiên lượng chấn thương thị thần kinh thường nặng, khả năng hồi phục thị lực khó khăn.
- Tiên lượng của chấn thương thị thần kinh phụ thuộc vào cơ chế của chấn thương, mức độ của tổn thương, thời gian được chẩn đoán và điều trị...
- Tiến triển tốt khi thị lực hồi phục, có thể hồi phục thị lực nhưng vẫn ảnh hưởng thị trường.
- Teo gai thị, mất thị lực, nhiều trường hợp không nhận biết được ánh sáng.

6. PHÒNG BỆNH

Phòng chấn thương thị thần kinh cũng nằm trong nguyên tắc của phòng các chấn thương chung khác như chấn thương toàn thân, chấn thương sọ não, phòng chống các hành động bạo lực...

TÀI LIỆU THAM KHẢO

1. Ford RL, Lee V, Xing W, Bunce C (2012) “A 2-year prospective surveillance of pediatric traumatic optic neuropathy in the United Kingdom.” J AAPOS, 16(5),143-147.
2. Goldenberg-Cohen N, Miller NR, Repka MX. (2004) “Traumatic optic neuropathy in children and adolescents. J AAPOS. 8(1):20-7.
3. Hsieh CH, Kuo YR, Hung HC, Tsai HH, Jeng SF (2004) “Indirect traumatic optic neuropathy complicated with periorbital facial bone fracture.” J Trauma. 56(4):795-801.
4. Levin LA, Beck RW, Joseph MP, Seiff S, Kraker R.(1999) “The treatment of traumatic optic neuropathy: the International Optic Nerve Trauma Study. Ophthalmology; 106(7):1268-77.
5. Wang BH, Robertson BC, Girotto JA, Liem A, Miller NR, Iliff N, Manson PN.(2001) “Traumatic optic neuropathy: a review of 61 patients.” Plast Reconstr Surg 107(7):1655-64
6. Wang DH, Zheng CQ, Qian J, Barr JJ, Anderson AG Jr.(2008) “Endoscopic optic nerve decompression for the treatment of traumatic optic nerve neuropathy”. ORL J Otorhinolaryngol Relat Spec 70(2):130-3